

JNT-FACIT BUSINESS AND TECHNOLOGY JOURNAL - ISSN: 2526-4281 QUALIS B1



**LESÃO ORAL POTENCIALMENTE MALIGNA:
QUEILITE ACTÍNICA: RELATO DE CASO**

**POTENTIALLY MALIGNANT ORAL INJURY:
ACTINICAL CHILITIS: CASE REPORT**

Raian dos Santos SOUZA
Centro Universitário Tocantinense Presidente
Antônio Carlos (UNITPAC)
E-mail: raiansousa@outlook.com

Victoria Oliveira MANFREDINI
Centro Universitário Tocantinense Presidente
Antônio Carlos (UNITPAC)
E-mail: vick-manfre@hotmail.com

Angélica Pereira ROCHA
Centro Universitário Tocantinense Presidente
Antônio Carlos (UNITPAC)
E-mail: angelica.p.rocha@outlook.com



RESUMO

A queilite actínica é uma desordem potencialmente maligna, associada à exposição solar frequente e prolongada, sem proteção. A maioria significativa dos casos (60%) ocorre em pessoas do gênero masculino, entre 40 e 50 anos, leucodermas e, estando associada ao tabagismo, etilismo e má higiene. A exposição prolongada à luz solar representa um fator de risco importante, tanto para o desenvolvimento do câncer de lábio, quanto da QA (queilite actínica). O diagnóstico nem sempre ocorre precocemente, piorando o prognóstico do paciente e sendo de difícil tratamento. Contudo, o presente estudo teve como objetivo relatar um caso clínico, bem como, a conduta adotada em paciente do gênero masculino, casado, leucoderma, 55 anos de idade, portador de lesão ulcerada em lábio inferior.

Palavras-chave: Carcinoma epidermóide. Lesão oral potencialmente maligna. Queilite Actínica

ABSTRACT

Actinic cheilitis is a potentially malignant disorder associated with frequent and prolonged unprotected sun exposure. A significant majority of cases (60%), occur in males, between 40 and 50 years old, Caucasian and, being associated with smoking, alcoholism and poor hygiene. Prolonged exposure to sunlight represents an important risk factor for both the development of lip cancer and AK (actinic cheilitis). Diagnosis does not always occur early, worsening the patient's prognosis and being difficult to treat. However, the present study aimed to report a clinical case, as well as the approach adopted in a male patient, married, Caucasian, 55 years old, with an ulcerated lesion in the lower lip.

Keywords: Actinic cheilitis. Oral Cancer. Potentially malignant oral lesion

INTRODUÇÃO

O câncer de boca representa um grande desafio para os gestores em saúde pública do Brasil. Neste contexto, o estágio clínico do tumor no momento do diagnóstico é o

Raian dos Santos SOUZA; Victoria Oliveira MANFREDINI; Angélica Pereira ROCHA. LESÃO ORAL POTENCIALMENTE MALIGNA: QUEILITE ACTÍNICA: RELATO DE CASO. Facit Business And Technology Journal. QUALIS B1. ISSN: 2526-4281 <http://revistas.faculdefacit.edu.br/index.php/JNT>. Out/Nov - 2021. Ed. 31; V. 1. Págs. 408-418.

principal fator determinante do prognóstico, e, de um modo geral, o diagnóstico precoce, sobretudo quando realizado no estágio das lesões potencialmente malignas, é a ferramenta mais eficiente em termos de redução nas taxas de mortalidade. O conhecimento da queilite actínica (QA) assume participação importante por se tratar de uma das lesões potencialmente malignas mais comuns da cavidade bucal. (SILVA, 2016)

Úlceras, atrofia do vermelhão de lábio, erosões e ressecamento labial, estão entre as características clínicas da lesão.

A Queilite Actínica é uma lesão oral potencialmente maligna que acomete eventualmente lábio inferior, sendo mais prevalente em homens entre a 4ª e 5ª década de vida. Alguns fatores explicam o porquê da maior incidência em indivíduos no gênero masculino e de pele clara: homens trabalham em ambientes ao ar livre por mais tempo que as mulheres; e a pele negra possui mais melanina, o que serve como fator de proteção (MAIN & PAVONE, 1994)

O excesso de exposição solar sem fatores de proteção predispõe o surgimento de tal lesão. Outros fatores, como: álcool e o fumo (principalmente cigarro de palha) podem elevar a probabilidade de malignização (MARCUCCI, 1997).

Embora considerado baixo (aproximadamente 15% dos casos), existe o risco permanente de desenvolvimento de um CEC (Carcinoma Espinocelular) nos casos de QA (Queilite actínica) que não forem diagnosticadas e tratadas adequadamente. Os casos de CEC labial originados de QAs geralmente possuem melhor prognóstico do que os CECs que afetam a mucosa intrabucal. (SILVA, 2016)

Para obter o diagnóstico final é necessário que se proceda à biópsia incisional e se envie material para exame histopatológico (TEREZHALMY; NAYLOR, 1993).

OBJETIVOS

Objetivo geral

Descrever os aspectos clínicos, diagnóstico e tratamento, bem como, medidas preventivas da Queilite Actínica.

Objetivos específicos

- 1) Abordar a etiologia, os aspectos clínicos da Queilite Actínica e técnica cirúrgica utilizada;

Raian dos Santos SOUZA; Victoria Oliveira MANFREDINI; Angélica Pereira ROCHA. LESÃO ORAL POTENCIALMENTE MALIGNA: QUEILITE ACTÍNICA: RELATO DE CASO. Facit Business And Technology Journal. QUALIS B1. ISSN: 2526-4281 <http://revistas.faculdefacit.edu.br/index.php/JNT>. Out/Nov - 2021. Ed. 31; V. 1. Págs. 408-418.

- 2) Avaliar os fatores de risco;
- 3) Ampliar o conhecimento dos acadêmicos e profissionais da odontologia sobre tal lesão.

RELATO DE CASO CLÍNICO

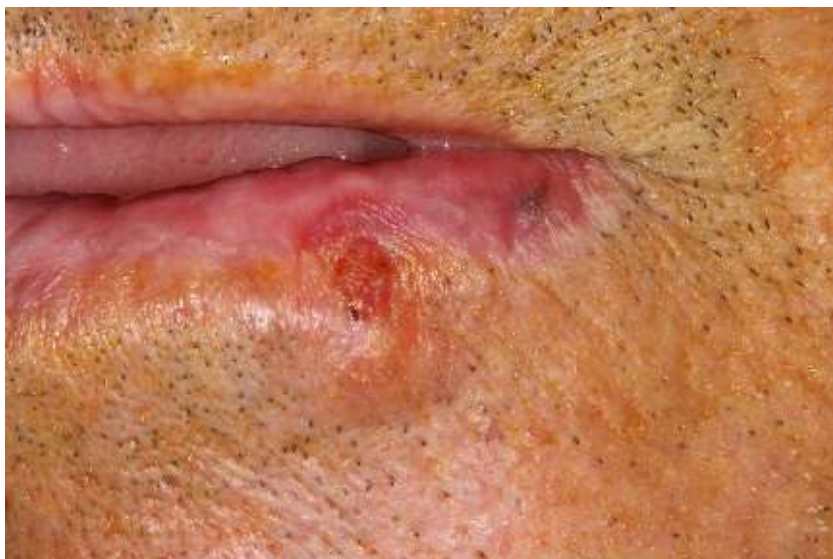Paciente do gênero masculino, casado, leucoderma, 55 anos de idade, portador de lesão ulcerada em lábio, foi encaminhado do Centro de Especialidades Odontológicas de Araguaína-TO (CEO) para a clínica Odontológica do UNITPAC-Araguaína – TO Durante a anamnese relatou ser trabalhador rural, estando por muitas horas exposto sem proteção aos raios UV e UVB. Já havia realizado tratamento dermatológico e passou por algumas sessões de crioterapia com CO2 (Dióxido de Carbono) na região dos lábios e antebraço.

Após exame clínico extraoral e avaliação do lábio, a hipótese de diagnóstico foi de quelite actínica, sendo assim, notou-se a necessidade cirúrgica da região de vermelhão do lábio, para remoção total da lesão e análise histopatológica.

Após a cirurgia, houve recidiva da lesão e ainda, o exame clínico evidenciou a presença de manchas esbranquiçadas, circundadas por áreas eritematosas, ressecamento e áreas endurecidas à palpação. Houve necessidade de um novo procedimento cirúrgico para a remoção da lesão fibrosa recidivante. O laudo histopatológico confirmou a hipótese de diagnóstico, sendo positivo para Queilite Actínica.

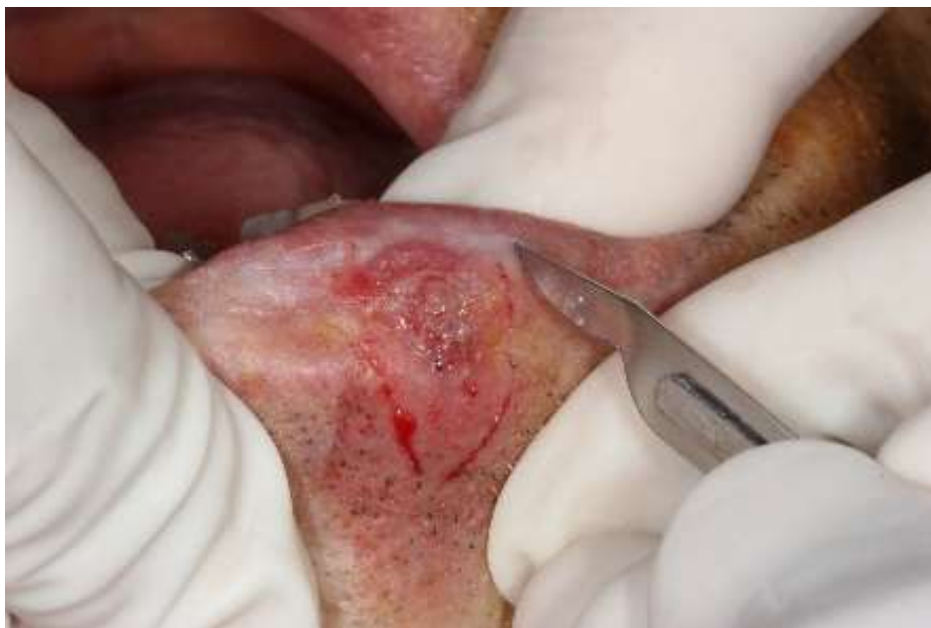410

Figura 1: Aspecto inicial da lesão.



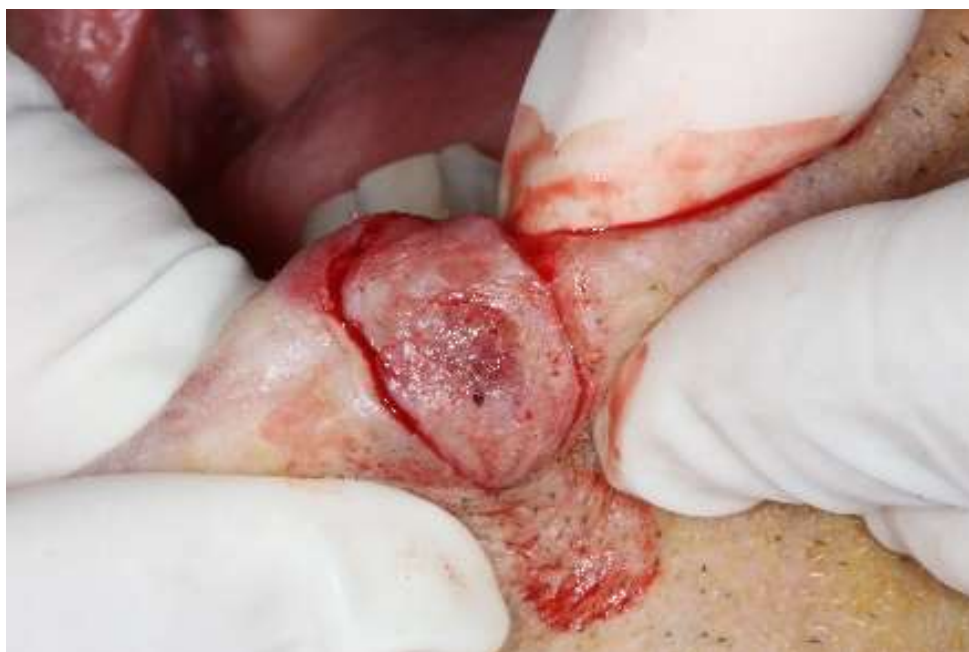Fonte: Os autores.

Figura 2: Demarcação da margem de segurança.



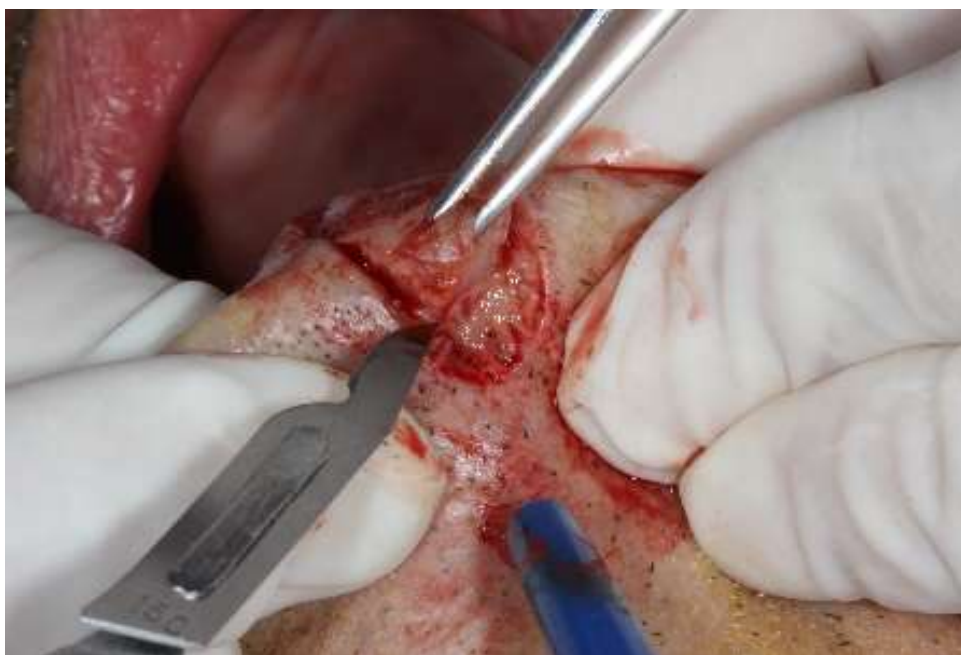Fonte: Os autores.

Figura 3: Demarcação da lesão.



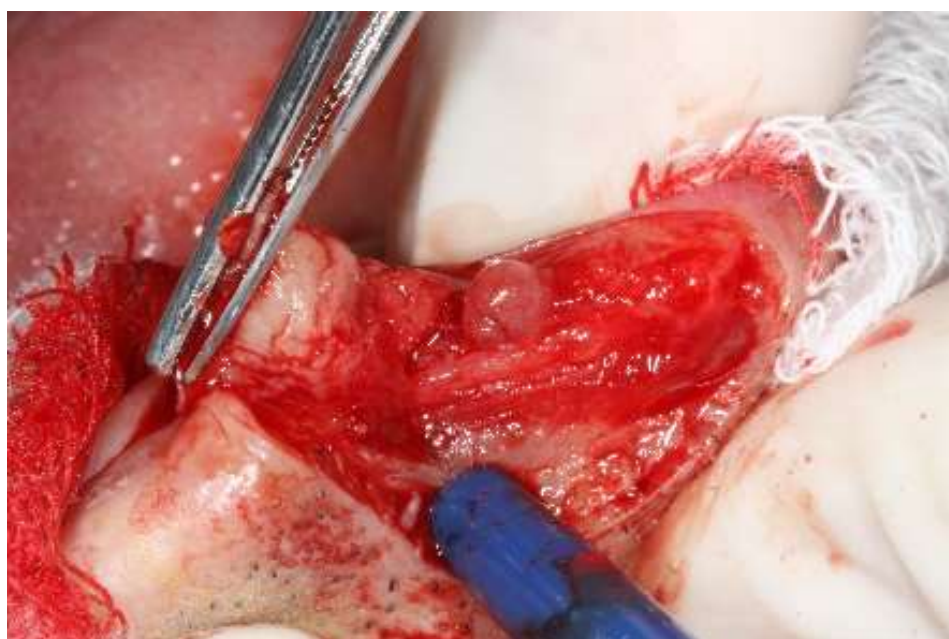
Fonte: Os autores.

Figura 4: Incisão elíptica.



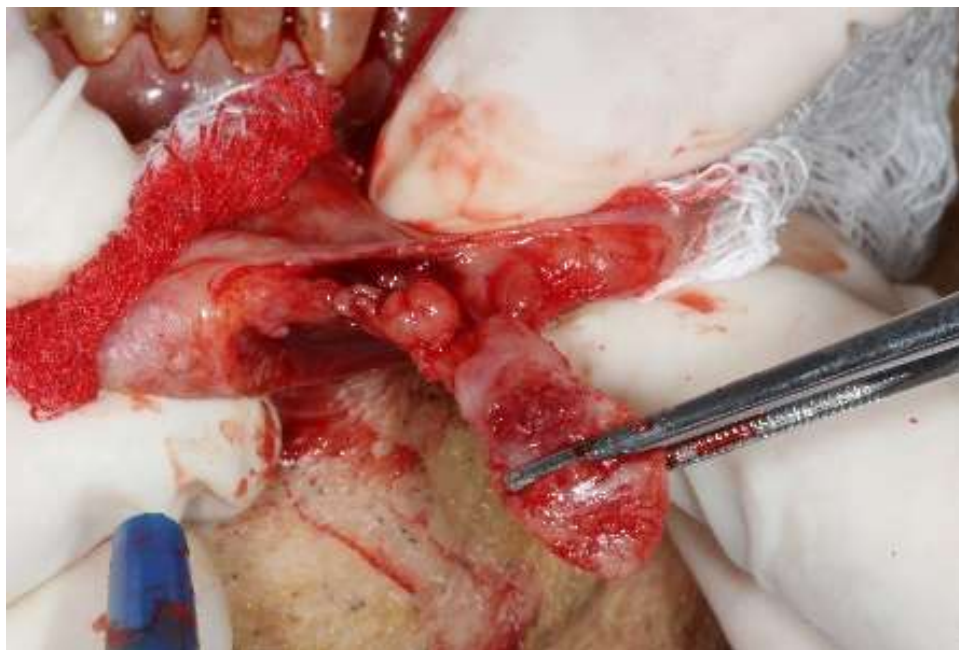Fonte: Os autores.

Figura 5: Lesão fibrosa sendo pinçada



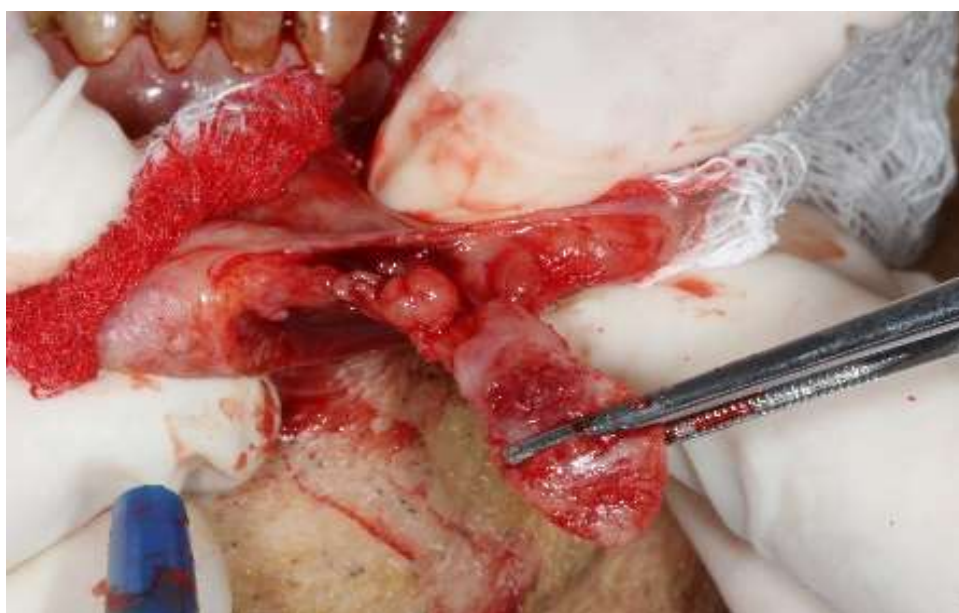Fonte: Os autores.

Figura 6: Dissecção da lesão.



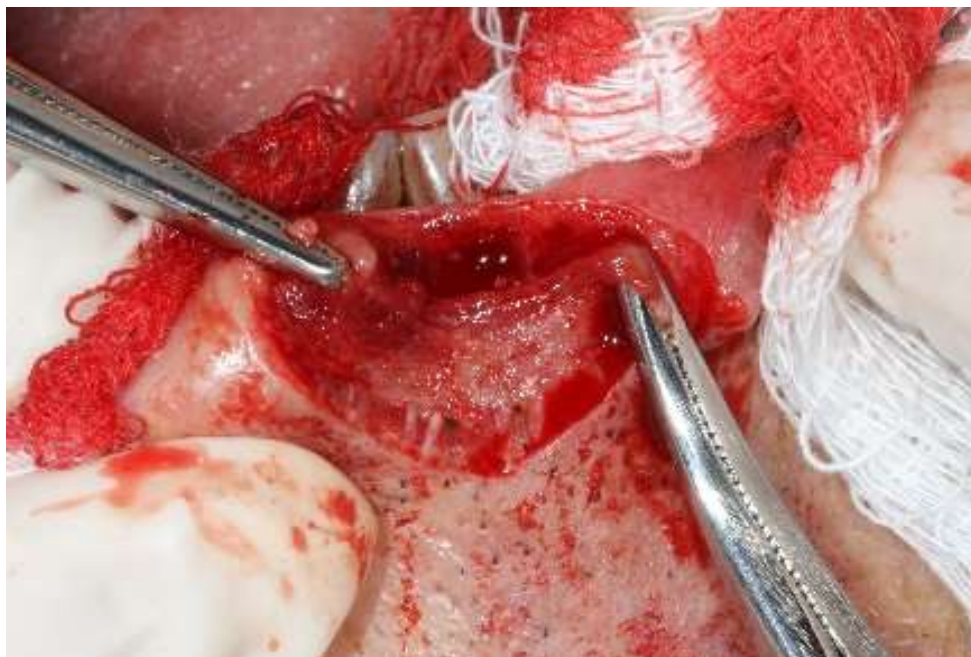Fonte: Os autores.

Figura 7: Excisão das glândulas salivares menores.



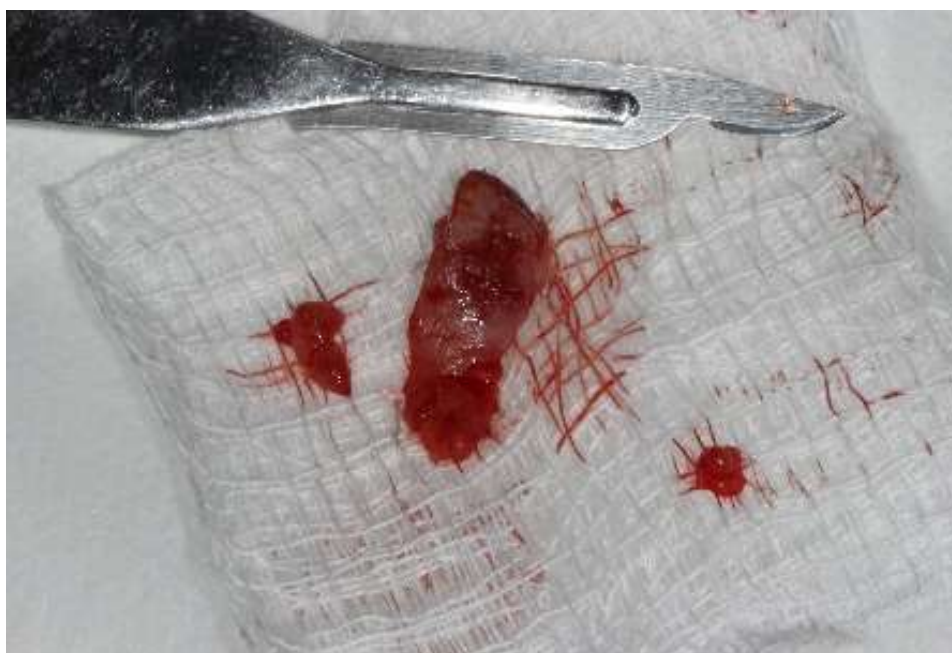Fonte: Os autores.

Figura 8: Hemostasia



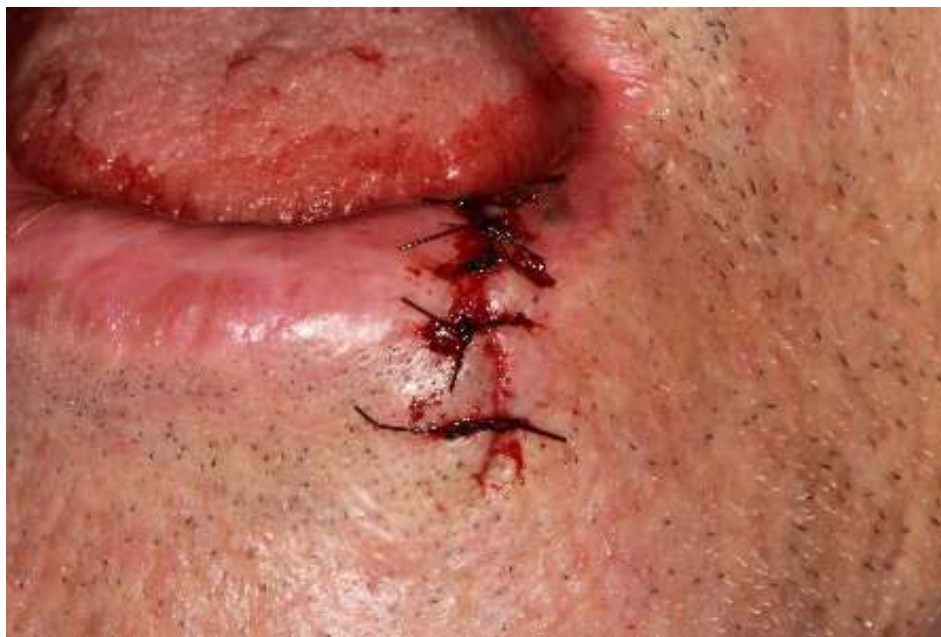Fonte: Os autores.

Figura 2: Lesão após retirada



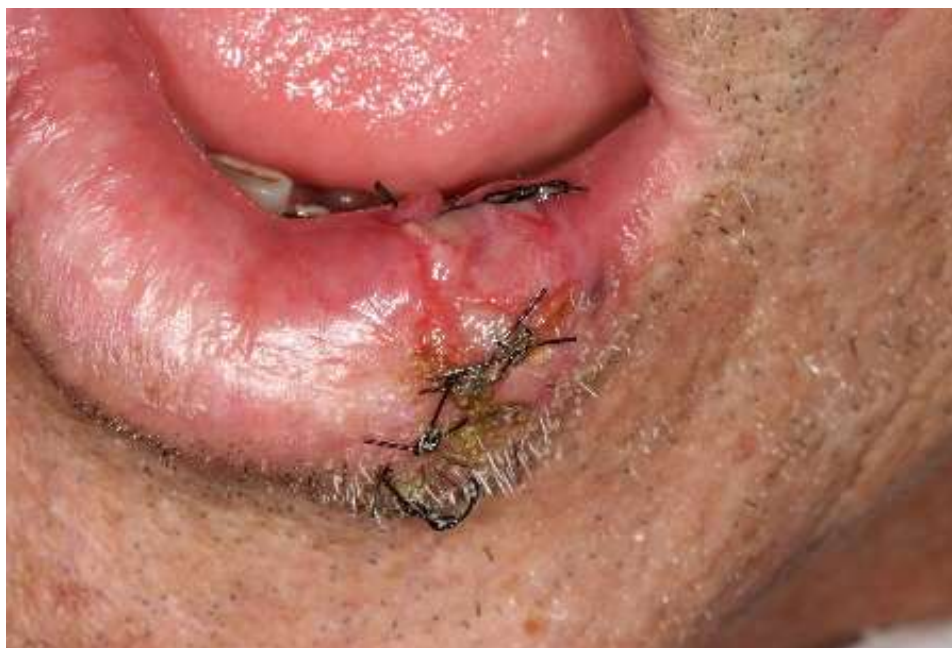Fonte: Os autores.

Figura 10: Pós imediato e sutura simples nylon 4.0.



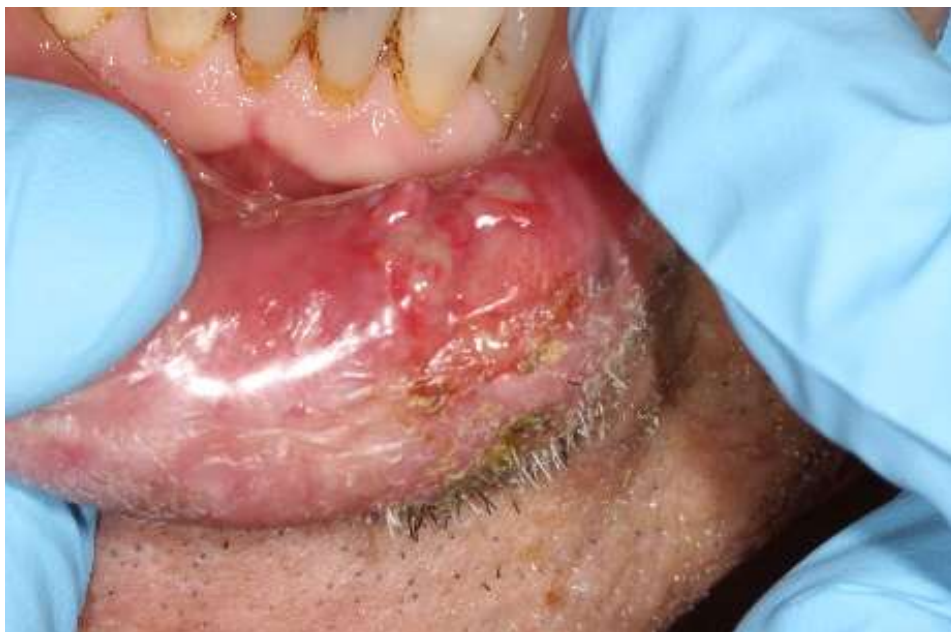Fonte: Os autores.

Figura 3: 2º controle para remover os pontos após 7 dias.



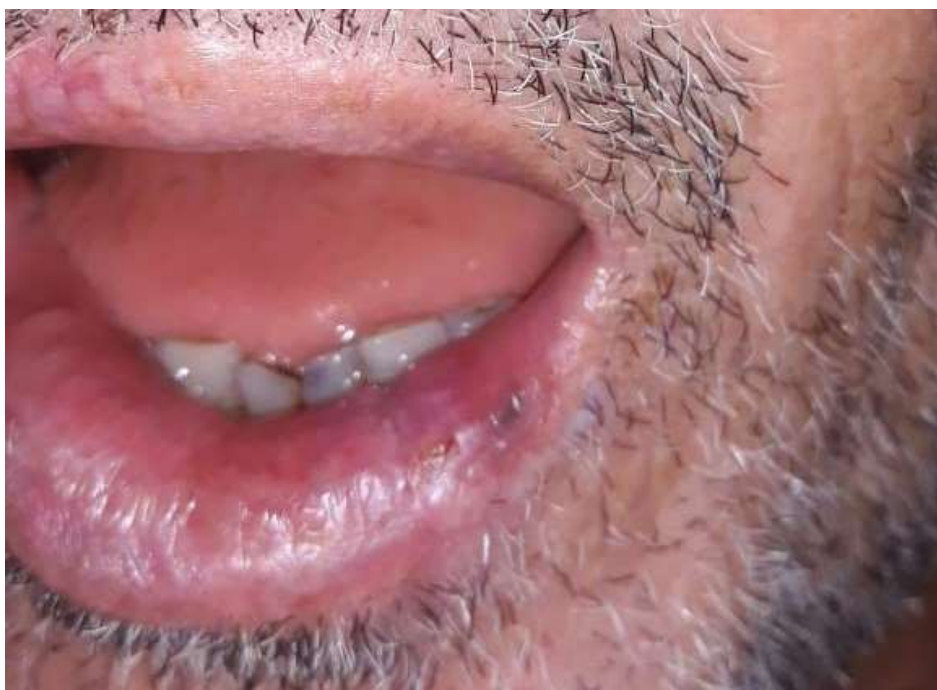Fonte: Os autores.

Figura 12: Remoção da sutura,



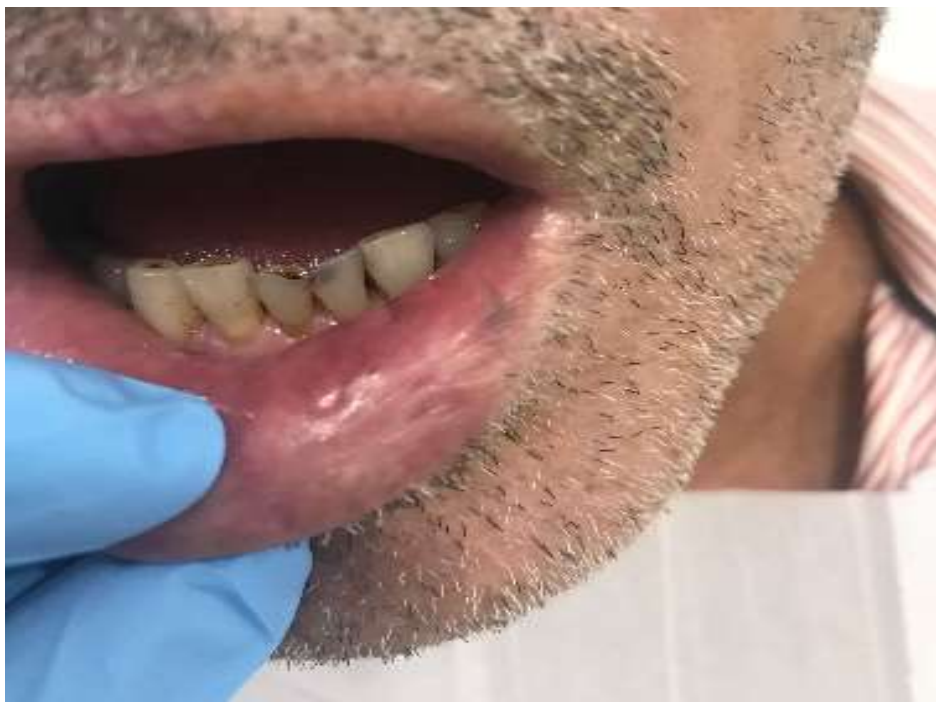Fonte: Os autores.

Figura 4: Aspecto final, após 15 dias da cirurgia.



Fonte: Os autores.

Figura 14: Aspecto final, após 22 dias da cirurgia



Fonte: Os autores.

DISCUSSÃO

A QA é também conhecida como Ceratose Actínica do Lábio. A similaridade com a Ceratose Actínica da pele está na etiologia comum das duas doenças, na exposição à radiação solar e no fato de serem ambas precursoras do desenvolvimento do carcinoma espinocelular. Ela se manifesta por ressecamento, erosões e perda do limite do lábio inferior, acometendo, sobretudo, pessoas de pele clara. Os principais fatores de risco são: exposição crônica aos raios solares, tabagismo, etilismo e má higiene bucal (ROSSOE et al.,2011).

O estado do Tocantins apresenta um clima tropical, com temperaturas variando entre 26°C e 35°C, sendo de grande importância políticas públicas que envolvam a educação em saúde, alertando à população dos possíveis riscos. Algumas atitudes podem auxiliar na prevenção de QA, por exemplo: diminuir a exposição a raios solares, uso de chapéus, utilização de bloqueadores solar corporal e labial e outros. É de extrema relevância que os profissionais da área da saúde, estejam atentos a qualquer alteração

Raian dos Santos SOUZA; Victoria Oliveira MANFREDINI; Angélica Pereira ROCHA. LESÃO ORAL POTENCIALMENTE MALIGNA: QUEILITE ACTÍNICA: RELATO DE CASO. Facit Business And Technology Journal. QUALIS B1. ISSN: 2526-4281 <http://revistas.faculdadefacit.edu.br/index.php/JNT>. Out/Nov - 2021. Ed. 31; V. 1. Págs. 408-418.

bucal, observando sempre a presença de sinais que possam estar fora dos padrões de normalidade.

CONCLUSÃO

A Queilite Actínica é uma lesão oral com potencial maligno, sendo diretamente relacionada à exposição excessiva aos raios UV e UVB.

Medidas preventivas como: o uso de chapéus de abas largas, uso do protetor solar corporal e labial devem ser indicadas, mesmo antes do surgimento de qualquer lesão.

É de extrema relevância o diagnóstico precoce acompanhado e orientado ao paciente.

REFERENCIAS

ALMEIDA, Oslei Paes. ABENO 5 - **Patologia Oral**. Ed. Artes Médicas, 2016. 85p.

MAIN JH, PAVONE M. Actinic cheilitis and carcinoma of the lip. **J Can Dent Assoc**. 1994; 60: 113-6.

MARCUCCI, G. Lesões cancerizáveis. In: RAPOPORT, A. In: RAPOPORT, A. **Câncer da boca**. São Paulo: Pancast, p. 60-62, 1997.

NEVILLE, Brad W. et al. **Patologia Oral e Maxilofacial**. 4. Ed. Rio de Janeiro: Elsevier, 2016.

ROSSOE, Ed Wilson Tsuneo. et al. **Queilite actínica**: avaliação comparativa estética e funcional entre as vermelhectomias clássica e em W-plastia.

TEREZHALMY, G. T.; NAYLOR, G. D. Actinic cheilitis. **The Journal of the Indiana Dental Association**, v. 72, p. 12-15, 1993.

Raian dos Santos SOUZA; Victoria Oliveira MANFREDINI; Angélica Pereira ROCHA. LESÃO ORAL POTENCIALMENTE MALIGNA: QUEILITE ACTÍNICA: RELATO DE CASO. **Facit Business And Technology Journal**. QUALIS B1. ISSN: 2526-4281 <http://revistas.faculdefacit.edu.br/index.php/JNT>. Out/Nov - 2021. Ed. 31; V. 1. Págs. 408-418.