

**JNT - FACIT BUSINESS AND TECHNOLOGY
JOURNAL ISSN: 2526-4281 - QUALIS B1**



**ANÁLISE CLÍNICA E HISTOPATOLÓGICA DE
CARCINOMA EPIDERMÓIDE EM LÁBIO INFERIOR:
RELATO DE CASO CLÍNICO**

**CLINICAL AND HISTOPATHOLOGICAL ANALYSIS
OF SQUAMOUS CELL CARCINOMA OF THE LOWER
LIP: A CASE REPORT**

Túlio Silva ROSA

**Centro Universitário Tocantinense Presidente
Antônio Carlos (UNITPAC)
Email: tulio_sr@outlook.com**

Nicael da Silva MAGALHÃES

**Centro Universitário Tocantinense Presidente
Antônio Carlos (UNITPAC)
E-mail: nicaelsilvamagalhaes@gmail.com**

Alline Jesuino de OLIVEIRA

**Centro Universitário Tocantinense Presidente
Antônio Carlos (UNITPAC)
E-mail: allinej@uol.com.br**

Elizabeth Bagordakis PINTO

**Universidade Federal dos Vales do Jequitinhonha
e Mucuri (UFVJM)
E-mail: betebagordakis@hotmail.com**



RESUMO

Introdução: O carcinoma epidermóide é a neoplasia maligna mais frequente na região de cabeça e pescoço, estando presente em 90 a 95% dos casos diagnosticados. Seus locais de predileção são a língua, assoalho bucal e lábio inferior, podendo estar associados aos fatores etiológicos estabelecidos, tais como tabaco, álcool e radiação solar. Nas situações onde há exposição crônica a esses fatores deletérios, alterações teciduais a nível micro e macroscópico podem ser evidenciadas. **Objetivo:** trabalho tem como objetivo relatar, por meio de um caso clínico, o procedimento cirúrgico realizado na Clínica de Estomatologia e Patologia Bucal do UNITPAC, onde a lesão teve como hipótese diagnóstica queilite actínica e carcinoma epidermóide. **Metodologia:** A paciente de 69 anos, feminina, leucoderma, trabalhadora rural por aproximadamente 30 anos, foi submetida à biopsia incisional em lábio inferior esquerdo, o qual foi relatado que não cicatrizava há 12 meses. A amostra foi imersa em formol 10% e enviada para análise anatomopatológico. **Conclusão:** Após a análise histopatológica, a paciente foi diagnosticada com carcinoma epidermóide em estágio avançado. Diante disso, essa foi encaminhada ao setor público oncológico, com o intuito de iniciar o tratamento necessário.

Palavras-chave: Câncer. Carcinoma epidermóide. Lábio inferior.

ABSTRACT

Introduction: Squamous cell carcinoma is the most frequent malignant neoplasm in the head and neck region, being present in 90% to 95% of diagnosed cases. Its predilection sites are the tongue, floor of the mouth and lower lip, which may be associated with established etiological factors, such as tobacco, alcohol and solar radiation. In situations where there is chronic exposure to these deleterious factors, tissue changes at the micro and macroscopic level can be evidenced. **Objective:** The objective of this study is to report, through a clinical case, the surgical procedure performed at the Clinic of Stomatology and Oral Pathology of UNITPAC, where the lesion had as diagnostic hypothesis actinic cheilitis and squamous cell carcinoma. **Methodology:** A 69-year-old female, Caucasian, rural worker for approximately 30 years was submitted to an incisional biopsy in the left lower lip, which was reported to have not healed for 12 months. The

sample was immersed in 10% formalin and sent for anatomopathological analysis.

Conclusion: After histopathological analysis, the patient was diagnosed with advanced stage squamous cell carcinoma. In view of this, she was referred to the public oncology sector, in order to initiate the necessary treatment.

Keywords: Cancer. Squamous cell carcinoma. Lower lip.

INTRODUÇÃO

O carcinoma epidermóide (CE), também denominado como carcinoma de células escamosas, carcinoma escamocelular, carcinoma escamoso, carcinoma espinocelular e carcinoma planocelular é classificado como uma lesão neoplásica maligna de origem epitelial, e apontado como o décimo primeiro tumor maligno mais prevalente em todo o mundo, principalmente na Índia, Paquistão e Sri Lanka (ABRAHAM et al., 2019; NOVAES et al., 2019).

A etiopatogenia única e definitiva do CE ainda apresenta certa divergência na literatura, no entanto, já há definido os principais fatores de riscos e contribuintes para o aparecimento da lesão, como tabagismo, etilismo, exposição crônica a radiação solar e infecção pelo papilomavírus humano (HPV) do tipo 16 (CATHARINI et al., 2020; NOVAES et al., 2019). Além disso, o consumo diário do tabaco e bebidas alcoólicas, principalmente, o acetaldeído, favorece para a potencialização do surgimento de lesão (INCA, 2018).

Essa neoplasia maligna tem maior incidência e prevalência em pacientes entre 5º a 7º década de vida, comumente, em homens que fazem consumo contínuo de tabaco, álcool e hábito de trabalhar ao ar livre (ARAUJO et al., 2018). Não tão frequente, o CE apresenta uma taxa de 6% de incidência em pacientes jovens e adultos com mais 40 anos e, como relatado, não submetidos aos fatores de risco mais comumente estabelecidos (HIROTA, MIGLIARI, SUGAYA, 2006; MAGALHAES et al., 2018). No que diz respeito a esta malignidade nesta faixa etária, os autores relatam que o aparecimento da lesão pode estar relacionado com predisposições genéticas, hábitos alimentares, imunodeficiências, assim como, condições socioeconômicas (NASCIMENTO et al., 2018).

Clinicamente, as manifestações do CE apresentam características clássicas quando acomete tecidos moles e duros, mesmo quando a idade tangencia-se da comumente afetada (HARIRCHI et al., 2012). Em achados clínicos, a lesão neoplásica pode apresentar-se como leucoplásica, eritroplásica, eritroleucoplasia, de fácil sangramento, mancha

escamosa, ulcerações em tecidos moles, bordas irregulares e endurecidas, formato exofítico, rígida a palpação, de difícil cicatrização (>14 dias) e, geralmente no início do surgimento, de forma assintomática (NEVILLE et al., 2016; MARTINS e FERREIRA FILHO, 2017; CATHARINI et al., 2020).

A nível microscópico e tecidual, o CE é evidenciado com uma região discrepante do epitelial normal, tendo uma perda da integridade da membrana basal entre o epitélio e tecido conjuntivo, e, ainda, podendo estender-se e destruir tecidos subjacentes como adiposo, ósseo e muscular na medida da evolução da massa tumoral (RAÚJO et al., 2018). As células neoplásicas apresentam modificações em sua arquitetura, sendo caracterizada por núcleos hipercromáticos, volumosos, com mitoses atípicas, citoplasma bastante eosinofílico e uma relação núcleo-citoplasma aumentado de tamanho (NEVILLE et al., 2016). Uma das características chaves do epitélio neoplásico é a formação de pérolas de queratina, massas esféricas e com células queratinizadas.

Portanto, o presente trabalho tem por finalidade relatar, a nível clínico e histopatológico, o aparecimento de uma lesão em lábio inferior, no intervalo de tempo de 1 ano, bem como, o tratamento cirúrgico realizado.

RELATO DE CASO CLÍNICO

Paciente M.S.M., 69 anos, do gênero feminino, leucoderma, trabalhadora rural, por aproximadamente 30 anos, compareceu a clínica de Estomatologia e Patologia Bucal do Centro Universitário Tocantinense Presidente Antônio Carlos – UNITPAC, em novembro de 2020.

Na anamnese, a queixa principal da paciente foi “gengiva irritada e doendo, caroço no lábio debaixo”. Além disso, relatou não ser fumante e nem etilista ao longo da vida e, apesar de ser hipertensa, não fazia uso do medicamento, realizando o controle da condição a partir da dieta. Relatou ainda que após a extração de múltiplos dentes na mandíbula e substituição por prótese total, notou-se ardência na gengiva inferior, a qual não sabia determinar o período do seu surgimento.

No exame extra oral, a partir da palpação na região de pescoço, observou-se cadeia linfática pouca inflamada, com aparência lisa, textura macia e levemente móvel. No exame intraoral, foi evidenciado presença de placa esbranquiçada não removível a raspagem, utilizando gaze, em toda a extensão da língua, bem como, região de orofaringe com sinais de inflamação e rebordo gengival eritematoso (FIGURA 1).

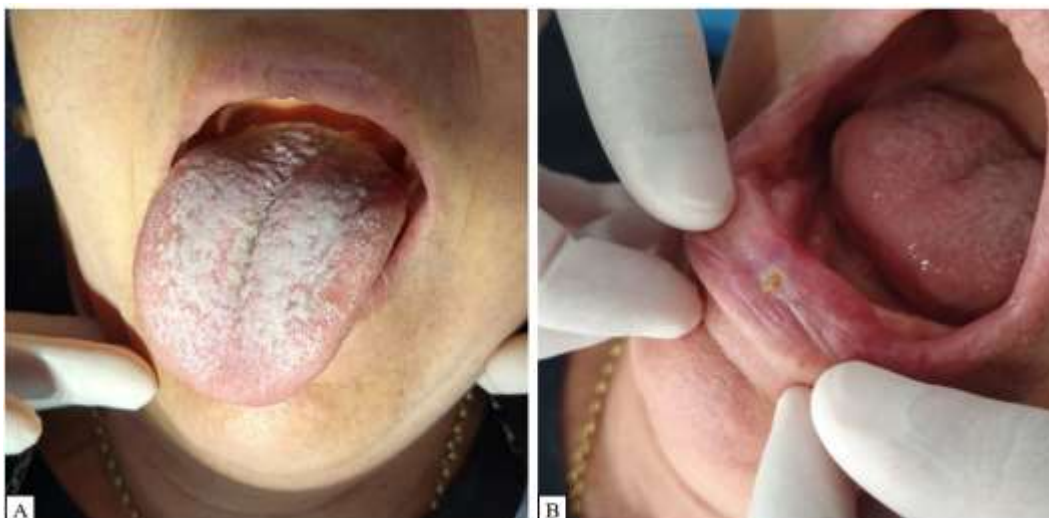

Figura 1: A - Língua com placas esbranquiçadas em toda sua extensão. B – Região de rebordo lingual eritematoso. Fonte: Autoria própria.

O diagnóstico clínico das lesões observadas em dorso de língua foi de candidíase hiperplásica. O tratamento instituído foi o bochecho de Nistatina 100.00 UI/ML, suspensão oral, utilizando 4 a 6 ml da solução por 1 minuto, 4 vezes ao dia durante 2 semanas e, após o bochecho, fazer a deglutição do medicamento.

Na região de lábio inferior esquerdo, evidenciou-se uma lesão que não regredia a mais de 1 (um) ano, como relatado pela paciente, com sintomatologia de ardência esporádica que não desaparecia quando goteja analgésico sobre a lesão. Além disso, a paciente relatou que a lesão constantemente eliminava fragmentos brancos semelhantes a grãos de arroz (sic), tendo textura, coloração e tamanhos análogos. Ao avaliar a lesão, verificou-se que sua superfície era de superfície crostosa, coloração amarelada, com bordas irregulares, presença de regiões eritematosas em sentido ao fundo de sulco do vestíbulo e medindo aproximadamente, 5 mm no seu maior diâmetro (Figura 2).

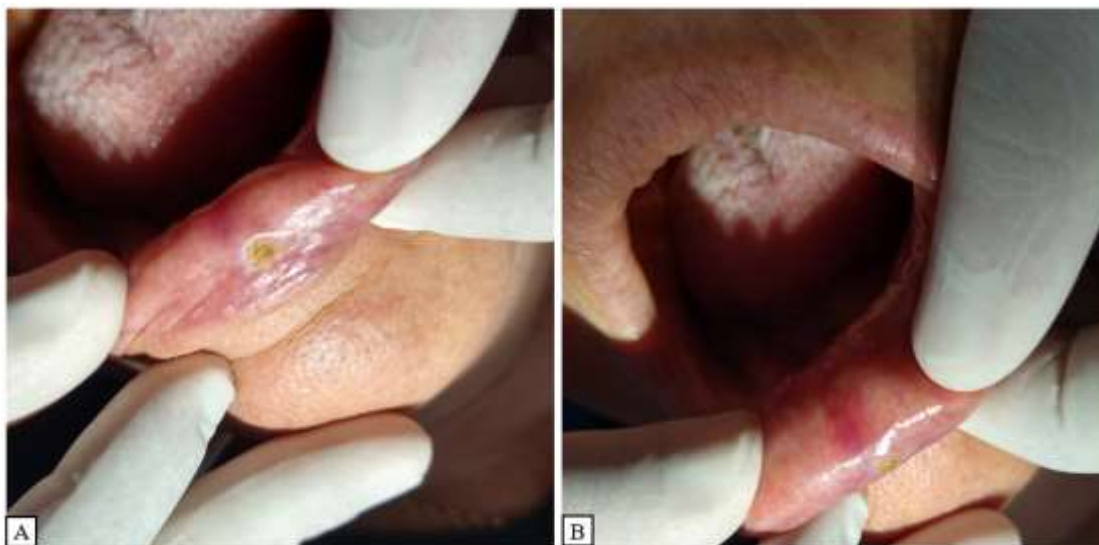

Figura 2: A - Observa-se lesão com superfície crostosa e de cor amarelada em lábio inferior. B – Região eritematosa em mucosa do lábio inferior. Fonte: Autoria própria.

Como hipóteses de diagnóstico clínico prévio, queilite actínica (QA) e carcinoma epidermóide (CE) foram as lesões sugeridas, baseadas nas características clínicas observadas e na história da doença. Após a realização do tratamento da lesão fúngica em língua e a observação de sua regressão, foi agendado o procedimento de biópsia da lesão em lábio inferior. Desse modo, como forma de compilar os dados clínicos, resultado histopatológico e, portanto, diagnóstico final, a paciente então foi submetida a biópsia incisiva, em razão de ser uma lesão com suspeita de malignidade.

Seguindo todos os protocolos de biossegurança da clínica-escola da instituição vigente, paramentação previamente esterilizada e condicionada em grau cirúrgico, assepsia extraoral utilizando PVPI 1% (Iodopovidona), antisepsia intraoral realizando bochecho da solução digluconato de clorexidina a 0,12% por 1 minuto, luvas cirúrgicas, uso do campo operatório e paciente em condições local e sistêmica dentro dos padrões de normalidade, realizou-se então o procedimento cirúrgico.

Para anestesia prévia na região de lábio inferior, foi utilizado anestésico tópico gel Benzotop e, após 2 minutos, sucedeu-se a aplicação de anestésico local ao redor da lesão, onde foi empregado o sal anestésico Cloridrato de Mepivacaína na concentração de 2% com vasoconstritor do tipo epinefrina 1:100.000.

Com a região totalmente anestesiada, procedeu-se a incisão cirúrgica em formato elíptico (Figura 3A), utilizando cabo de bisturi nº3 e lâmina de bisturi 15C, sendo removidos parte do tecido lesionado e do tecido normal, proporção 1:1, obtendo assim um espécime medindo 10mm x 05mm x 05mm (Figura 3B).

Túlio Silva ROSA; Nicael da Silva MAGALHÃES; Alline Jesuino de OLIVEIRA; Elizabete Bagordakis PINTO; ANÁLISE CLÍNICA E HISTOPATOLÓGICA DE CARCINOMA EPIDERMÓIDE EM LÁBIO INFERIOR: RELATO DE CASO CLÍNICO. JNT- Facit Business and Technology Journal. QUALIS B1. FLUXO CONTÍNUO. MAIO/2022. Ed. 36. V. 2. Págs. 416-428. ISSN: 2526-4281 <http://revistas.faculadefacit.edu.br>. E-mail: jnt@faculadefacit.edu.br.

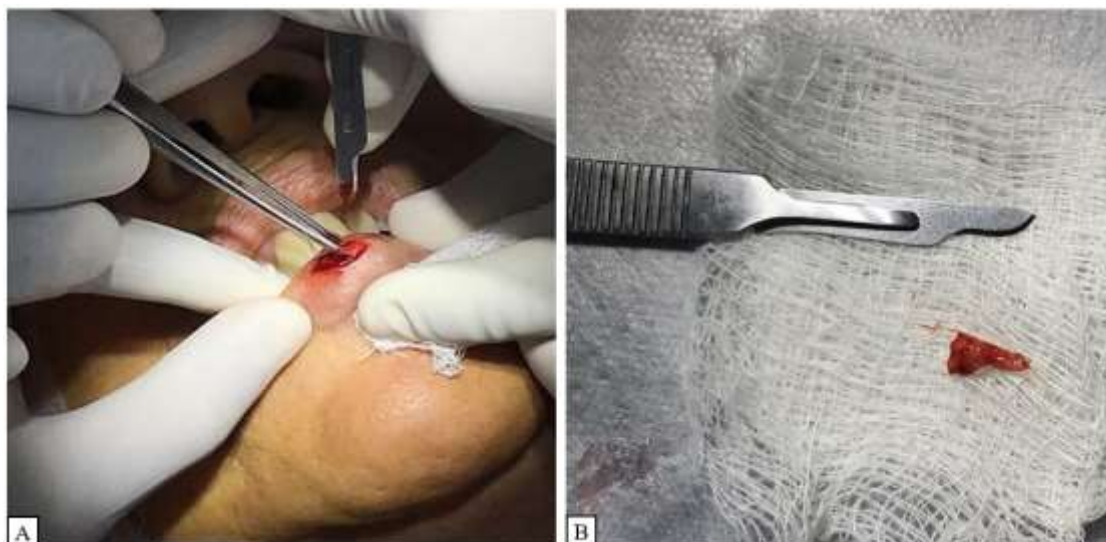

Figura 3: Incisão em lábio inferior em formato elíptico. Fragmento tecidual obtido na biópsia incisiva. Fonte: Autoria própria.

Após a remoção do fragmento, o mesmo foi manipulado com pinça Diedrich e acondicionado imediatamente em um recipiente com tamanho adequado ao tecido biopsiado contendo formol tamponado a 10% e enviado ao Laboratório de Patologia da faculdade São Leopoldo Mandic, na cidade de Campinas/SP. Como forma de reposicionar os tecidos e promover a cicatrização da região biopsiada, foi realizada sutura com 2 pontos simples, utilizando fio de nylon 5-0 (Figura 4).

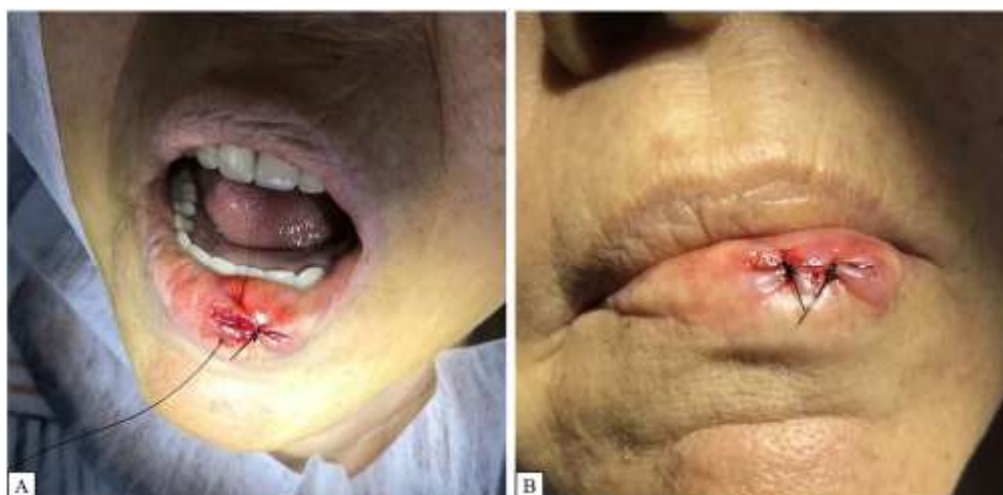

Figura 4: A – Realizando sutura simples. B - Sutura finalizada. Fonte: Autoria própria.

Após o procedimento cirúrgico, foi realizado a prescrição medicamentosa de dipirona 500 mg de 6 em 6 horas por 4 dias e agendamento do retorno para a remoção da sutura após uma semana. No entanto, os pontos se soltaram no 6º dia pós-operatório, fazendo com que a paciente não retornasse no dia estabelecido e não havendo nenhuma complicação digna de nota relatada pela paciente.

O resultado histopatológico foi obtido após 13 dias do envio da amostra. O laudo anatomopatológico descreveu a amostra como fragmento de mucosa revestida por epitélio pavimentoso estratificado paraqueratinizado exibindo extensa hiperqueratose e, em continuidade, transformação neoplásica caracterizada pela invasão da lâmina própria na forma de blocos e ninhos (Figura 5).

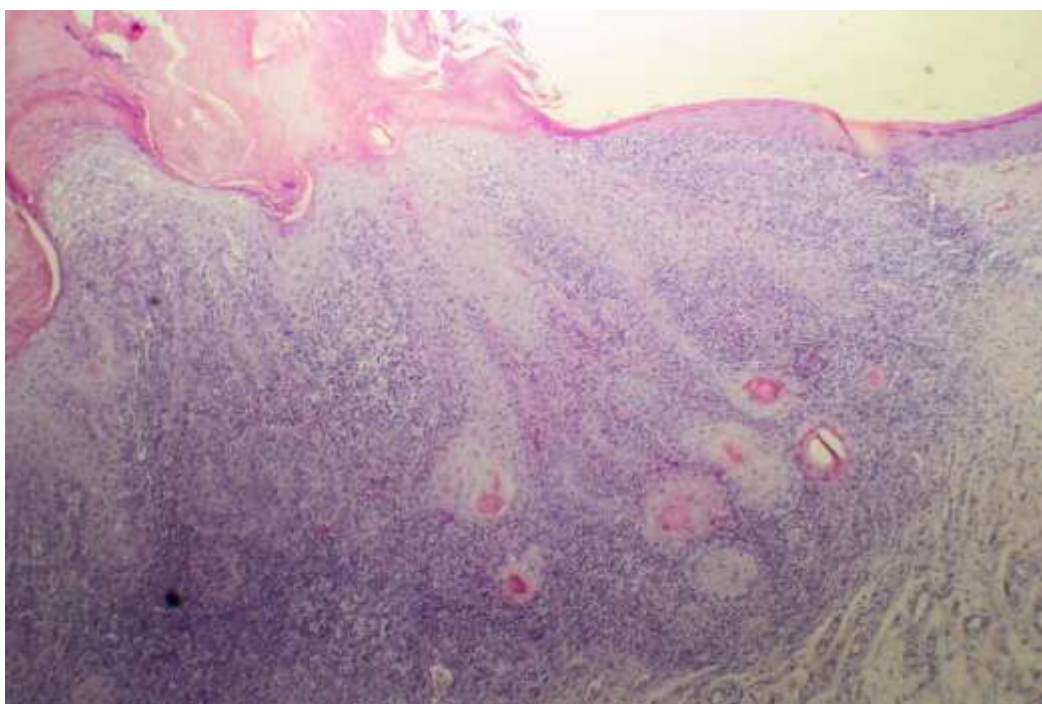


Figura 5: Observa-se a descontinuidade do epitélio oral e apresentação de transformação neoplásica em tecido subcutâneo. Coloração: Hematoxilina/Eosina. Ampliação de 40x. Fotomicrografia cedida pelo Laboratório de Patologia da Faculdade São Leopoldo Mandic.

No exame microscópico, o núcleo das células neoplásicas apresentou-se aumentado, hipercromático, com cromatina frouxa e nucléolos evidentes. Já o citoplasma dessas células apresentou-se volumoso, eosinofílico e com limites indefinidos. Além disso, pérolas de queratina, pleomorfismo celular e nuclear, variação no aspecto e cromaticidade do núcleo, bem como, mitoses atípicas também estiveram presentes (FIGURA 6).

Ademais, o estroma apresentava intenso infiltrado inflamatório por células linfoplasmocitárias.

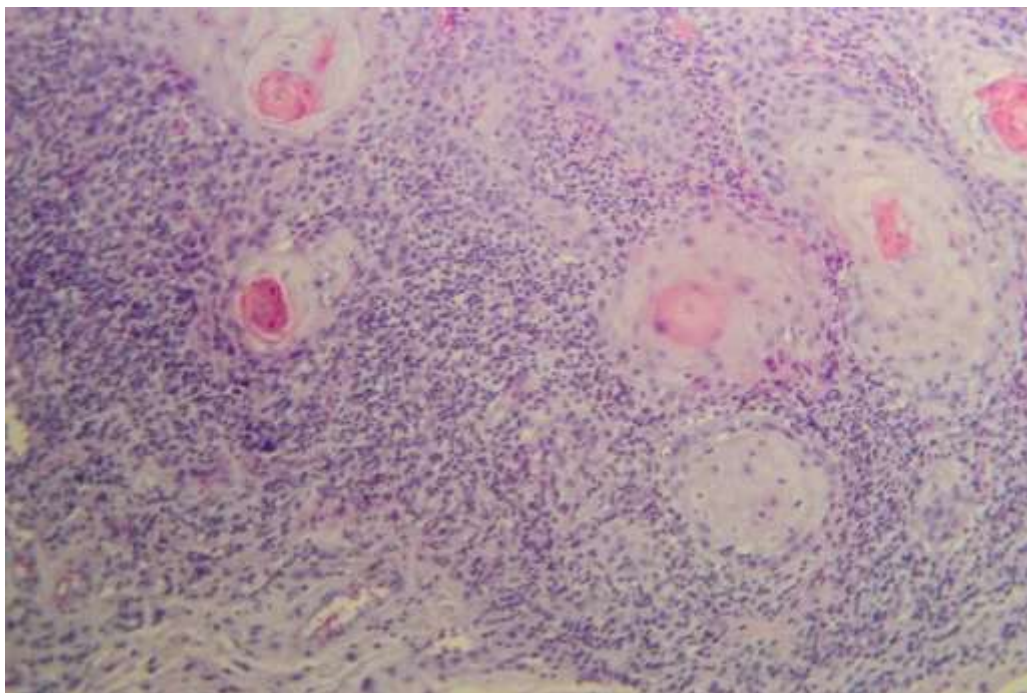


Figura 5: Alterações nucleares e citoplasmáticas das células neoplásicas, bem como, presença de pérolas de queratina e mitoses atípicas. Coloração: Hematoxilina/Eosina. Ampliação de 40x. Fotomicrografia cedida pelo Laboratório de Patologia da Faculdade São Leopoldo Mandic.

Portanto, baseado nos achados clínicos e histopatológicos, houve a confirmação da hipótese de diagnóstico final de carcinoma epidermóide em lábio inferior. A paciente, foi encaminhada para o Centro de Oncologia Municipal, de forma que pudesse realizar o tratamento oncológico com médico especialista em cabeça e pescoço a fim de tratar, cirurgicamente, se possível, a lesão em lábio inferior.

Posteriormente, a paciente foi submetida a tratamento farmacológico e remoção cirúrgica, tendo essa um formato de cunha, a qual removeu toda a lesão e margens adjacentes, com margem de segurança tanto em profundidade e lateralidade. No entanto, após o envio da amostra para estudo histopatológico, as margens cirúrgicas laterais seguiam comprometidas, já a de profundidade encontrava-se livre de células neoplásicas. Dessa maneira, a paciente foi submetida a uma nova cirurgia, como forma de remover as regiões laterais comprometidas.

O caso clínico tem o parecer favorável do CEP do Centro Universitário Tocantinense Presidente Antônio Carlos - UNITPAC pelo CAAE: 47850521.4.0000.0014.

DISCUSSÃO

O câncer de cavidade bucal apresenta uma incidência de 5 a 10% de todos os tipos de tumores que ocorrem no corpo (OLIVEIRA, et al. 2006), sendo o mais comumente diagnosticado na região de cabeça e pescoço, quando se exclui as malignidades de pele (DEDIVITIS, et al 2004). Ainda mais, é o 5º tipo com maior incidência no sexo masculino, no ano de 2020, seguido pelos tumores malignos de próstata, cólon e reto, sistema respiratório (traqueia, brônquio e pulmão), bem como, estômago (INCA, 2021).

Análises epidemiológicas apontam que a frequência diminui a nível considerável quando se faz avaliações comparativas entre os gêneros feminino e masculino, tendo essa estimativa, sugestiva, concedida as menores exposições aos fatores carcinogênicos (CARVALHO, et al. 2001), como álcool, cigarro e cuidados pessoais. Além disso, não é tão comum ocorrer casos da lesão em indivíduos com idade inferior a 40 anos, tendo um percentual de diagnóstico de 1-6% (KAUR et al. 2020). No entanto, quando presente, os fatores deletérios já não coincidem com os mesmos de uma pessoa idosa, pela razão do tempo de exposição ser considerado curto para o surgimento da lesão e correlação da causa-efeito (LLEWELLYN et al. 2001).

Clinicamente, o carcinoma epidermóide pode apresentar-se em diferentes localizações anatômicas, formas, tamanho, colorações e consistência (ARAÚJO et al. 2018), principalmente em indivíduo do sexo masculino, tabagistas, etilistas e trabalhadores rurais (SOUSA et al. 2021). As regiões com maior predileção para o surgimento dessa neoplasia são a língua, o lábio e o assoalho da cavidade bucal, apresentando maiores índices de notificação compulsória (VALLE et al. 2016), o que coincide com a região anatômica aqui descrita no trabalho, como também, em outros estudos (NOVAES et al. 2019; CASTRO, 2012; FONSECA, GARCÍA, 2007).

A apresentação clínica da lesão, encontrava-se crostosa, amarelada, com bordas irregulares, eritematosa, não ulcerada, assintomática e, esporadicamente, expelia fragmentos semelhantes a grãos de arroz (sic). Essas características clínicas condizem com outros casos clínicos em que a lesão maligna acometia o lábio inferior (MARTÍNEZ et al. 2005; ALMEIDA et al. 2014; SILVA, 2017). Portanto, faz-se necessário, o acadêmico e cirurgião-dentista realizarem a anamnese de forma holística, pois a partir de características clínicas sugestivas e aspecto de vida, esses podem contribuir para o diagnóstico precoce do câncer de boca.

Em um estudo retrospectivo, realizado por CASTRO, 2012, entre janeiro de 2001 a maio de 2011 em um Departamento de Patologia e Medicina Legal, foram avaliados 19 prontuários de pacientes diagnosticados com carcinoma epidermóide em lábio (CEL), onde tal lesão teve maior incidência em lábio inferior (57,89%), quando comparado com o superior (42,10%), em pacientes do sexo feminino (52,63%), com idade acima de 60 anos (68,42%), a maioria realizaram trabalhos com exposição solar (26,31%) e, ao longo da vida, não fizeram consumo de álcool (100%) e tabaco (89,50%). Esses resultados compactuam com o presente caso clínico e relato da paciente, em virtude da mesma ter exercido atividade rural por mais de 30 anos e, mesmo sendo relatado como fatores etiológicos (FONSECA, GARCÍA, 2007), a paciente nunca consumiu bebida alcoólica ou fez uso de tabaco, o que demonstra que essa lesão maligna não tem relação com os fatores comumente relatados, mas sim, exposição crônica aos raios UV (SOUZA et al. 2011).

As lesões orais potencialmente malignas (LOPM) são alterações teciduais que podem ou não ser subsequente as neoplasias malignas, como o carcinoma epidermóide, sendo esse instalado a qualquer momento a partir dessas desordens (SILVEIRA et al 2009). Lesões como leucoplasia proliferativa, eritroplasia, queilite actínica e líquen plano são apontadas como alterações teciduais com potencial de malignização (PIRES et al. 2020). A queilite actínica é uma doença que afeta, predominantemente, pessoas de pele clara, trabalhadores ao ar livre e indivíduos acima de 40 anos que, ao longo da vida, passaram por exposição crônica aos raios ultravioleta (UV), principalmente, ao UVB, o qual possui maior grau de penetração ao tecido labial (MARCUCCI, 2020). Tal lesão foi sugerida no momento de envio da amostra para análise histopatológica, pois suas características descritas na literatura coincidiam com o caso clínico relatado.

As características avaliadas a partir do estudo histopatológico são primordiais para o diagnóstico, prognóstico, assim como, tratamento proposto para a lesão. O CE instalado, supostamente, a partir de uma desordem com potencial de malignização, que é o caso da queilite actínica, pode apresentar aspectos histológicos semelhantes ao CE, como células atípicas, infiltrado inflamatório intenso, perda da continuidade do epitélio, pleomorfismo celular e nuclear, como também, presença de pérolas de queratina e hiperqueratose (SANTOS et al. 2020). Todas essas apresentações histopatológicas são compatíveis com o presente estudo e também de outros relatos (SILVA, 2019; TENORIO et al. 2018; SASSI et al. 2011; MARTINS et al. 2007).

O tratamento proposto para o carcinoma epidermóide é, normalmente, realizado por médico cirurgião de cabeça e pescoço, tendo ainda o acompanhamento do oncologista, como forma de melhor adequar as condições e protocolos para o paciente. Além do tratamento cirúrgico ser considerado padrão ouro, outras terapias podem ser adotadas como coadjuvante na medida terapêutica, como a radioterapia e/ou quimioterapia (NEVILLE et al., 2009; VAN DER WAAL, 2009). No entanto, algumas sequelas podem ser instaladas após a realização do tratamento cirúrgico e radioterápico, como a diminuição da capacidade de abertura bucal e xerostomia, respectivamente (SASSI et al. 2011), sendo essas não declaradas pela paciente. A intervenção cirúrgica relatada no presente caso, coincide com outros relatos clínicos presentes na literatura (ARAUJO et al., 2018; NOVAES et al., 2019; CATHARINI et al., 2020), como conduta terapêutica para a remoção da lesão.

A paciente segue em acompanhamento oncológico e, até o presente momento, não há nada digno de nota a respeito do carcinoma epidermóide.

CONCLUSÃO

Portanto, diante do exposto, nota-se a importância que deve ser concedida aos atendimentos odontológicos em clínicas escolas de Odontologia, como medida de detecção precoce de lesões malignas ou com potencial de malignização. Além disso, quando instalado a lesão maligna, seja intra ou extra oral, o diagnóstico seja atribuído o mais precocemente possível, contribuindo para um melhor prognóstico e tratamentos mais conservadores aos pacientes.

REFERÊNCIAS

- 1) ALMEIDA, Maria Manuela Rodrigues de Lemos. Avaliação imunoistoquímica das galectinas -1, -3 e -7 em carcinoma epidermóide em lábio. João Pessoa. Dissertação de mestrado – Faculdade de Odontologia – Diagnóstico Bucal. Universidade Federal da Paraíba. 2014.
- 2) ARAÚJO, Adilson César dos Santos et al. Ocorrência sincrônica de carcinoma espinocelular bucal microinvasor e adenocarcinoma pulmonar: relato de caso. Revista da AcBO, Rio de Janeiro, v. 9, n. 1, 46-51, 2020.
- 3) ARNAUD, Rachel Reinaldo et al. Queilite actínica: avaliação histopatológica de 44 casos. REVISTA DE ODONTOLOGIA DA UNESP, Araraquara, v. 43, n. 6, 384-389, 2014.

- 4) DE SOUZA, Paula Duran Marquez et al. Carcinoma epidermoide intraoral em Palmas, Tocantins: uma análise de incidência. *Revista de Patologia do Tocantins*, v. 8, n. 2, p. 26-29, 2021.
- 5) DEDIVITIS, R. A. et al. Características clínico-epidemiológicas no carcinoma espinocelular de boca e orofaringe. *Rev Bras Otorrinolaringol*, v. 70, n. 1, p. 35-40, 2004.
- 6) HARIRCHI, Iraj et al. Childhood tongue squamous cell carcinoma. *Journal of research in medical sciences: the official journal of Isfahan University of Medical Sciences*, v. 17, n. 5, p. 495, 2012.
- 7) <https://www.inca.gov.br/numeros-de-cancer>
- 8) LLEWELLYN, CD; JOHNSON, NW; WARNAKULASURIYA, KAAS. Fatores de risco para carcinoma de células escamosas da cavidade oral em jovens - uma revisão abrangente da literatura. **Oncologia oral**, v. 37, n. 5, pág. 401-418, 2001.
- 9) MAGALHAES, Marco AO et al. Apresentação incomum de carcinoma espinocelular de maxila em criança de 8 anos. **Cirurgia oral, medicina oral, patologia oral e radiologia oral**, v. 122, n. 5, pág. e179-e185, 2016.
- 10) MARCUCCI, Gilberto; JUNIOR, Oswaldo Crivello. *Fundamentos de Odontologia - Estomatologia*. 3º ed. Rio de Janeiro: Guanabara Koogan. 2020.
- 11) MARTÍNEZ, A. BRETHAUER, U. ROJAS, IG, et al. Expression of apoptotic and cell proliferation regulatory proteins in actinic cheilitis. *Journal of Oral Pathology and Medicine*, Concepción, v. 34, n. 5, 257-262. 2005.
- 12) MARTINS, Manoela Domingues et al. Queilite actínica: relato de caso clínico. **Conscientia e saúde**, v. 6, n. 1, p. 105-110, 2007.
- 13) MATOS DA FONSECA, A.; GÓMEZ GARCÍA, F. Reconstrucción de labio con Técnica de Karapandzic. **Cirurgía Plástica Ibero-Latinoamericana**, v. 33, n. 1, p. 57-62, 2007.
- 14) NASCIMENTO, Carolina Gama et al. Carcinoma Espinocelular de boca: relato de caso e avaliação dos fatores de risco. **SQUAMOUS CELL CARCINOMA OF THE MOUTH: CASE REPORT AND EVALUATION OF RISK FACTORS**.
- 15) Neville BW, Damm DD, Allen CM, Chi A. *Patologia Oral e Maxilofacial*. 4.ed. Rio de Janeiro: Elsevier; 2016.
- 16) PIRES, Fábio Ramôa et al. Doenças potencialmente malignas bucais: estudo clínico-patológico de 684 casos diagnosticados em uma população brasileira. *Medicina oral, patologia oral e cirurgia bucal*, v. 25, n. 1, pág.84, 2020.
- 17) SANTOS, Damilys Joelly Souza et al. *Caracterização imunohistopatológica do microambiente de tratamentos de queilite actínica e carcinoma epidermoide oral*. Dissertação de mestrado - Unidade Acadêmica Especial de Ciências da Saúde. Universidade Federal de Goiás. 2020.

- 18) SASSI, Laurindo Moacir et al. Caso raro de carcinoma epidermoide de lábio superior em paciente feoderma. **Revista de Cirurgia e Traumatologia Buco-maxilo-facial**, v. 11, n. 1, p. 27-30, 2011.
- 19) SILVA, Leni Verônica de Oliveira. Queilite actínica e carcinoma de células escamosas de lábio: um estudo multicêntrico. Belo Horizonte. Dissertação de mestrado – Faculdade de Odontologia – Estomatologia. Universidade Federal de Minas Gerais.2019.
- 20) SILVA, Marcos José Custódio Neto da. Análise da expressão de marcadores de células-tronco tumorais em queilite actínica e carcinoma epidermoide de lábio. São Paulo. Dissertação de mestrado – Faculdade de Odontologia - Patologia Buco Maxilo Facial e Pacientes Especiais. Universidade de São Paulo. 2017.
- 21) SILVEIRA, Éricka Janine Dantas da et al. Lesões orais com potencial de malignização: análise clínica e morfológica de 205 casos. **Jornal brasileiro de patologia e medicina laboratorial**, v. 45, p. 233-238, 2009.
- 22) SOUZA, Ludmilla Regina et al. Carcinoma espinocelular de lábio em população brasileira: estudo epidemiológico e associações clínico-patológicas. *Medicina oral, patología oral e cirugía bucal*. Ed. inglesa, v. 16, n. 6, pág. 12, 2011.
- 23) TENORIO, Evalanne Pessoa et al. Queilite actínica: relato de caso. **Rev Med Minas Gerais**, v. 28, p. 1970, 2018.
- 24) VAN DER WAAL, Isaac. Distúrbios potencialmente malignos da mucosa oral e orofaríngea; terminologia, classificação e conceitos atuais de gestão. *Oncologia oral* , v. 45, n. 4-5, pág. 317-323, 2009.