



**REABILITAÇÃO ORAL E ESTÉTICA EM PACIENTE COM BRUXISMO E  
TRATAMENTO ASSOCIADO A UMA PISTA DESLIZANTE:  
RELATO DE CASO**

**ORAL AND AESTHETIC REHABILITATION IN A PATIENT WITH  
BRUXISM AND TREATMENT ASSOCIATED WITH A SLIDING TRACK:  
CASE REPORT**

**Glaociene Aguiar JORGE**  
Faculdade de Ciências do Tocantins (FACIT)  
E-mail: glaocieneaguiar686@gmail.com  
ORCID: <http://orcid.org/0009-0003-14256680>

**Laís Santos Tizzo LOBO**  
Faculdade de Ciências do Tocantins (FACIT)  
E-mail: lais.lobo@faculadefacit.edu.br  
ORCID: <http://orcid.org/0009-0005-77930577>

**Lídia Maria Lourenço Costa BARBETTA**  
Faculdade de Ciências do Tocantins (FACIT)  
E-mail: lidia.barbetta@faculadefacit.edu.br  
ORCID: <http://orcid.org/0009-000-725993X>

**João Nivaldo Pereira GOIS**  
Faculdade de Ciências do Tocantins (FACIT)  
E-mail: joao.gois@faculadefacit.edu.br  
ORCID: <http://orcid.org/0009-0009-5809658X>

**RESUMO**

Introdução: O bruxismo é caracterizado pelo contato exagerado entre os dentes, que causa desgaste dental, muitas vezes associado a fatores psicológicos e ocorrendo principalmente durante o dia. Esse fenômeno pode se manifestar pelo “apertamento” ou “ranger” dos dentes, frequentemente de maneira imperceptível para o paciente. A análise de um tratamento adequado envolve a reabilitação protética e o uso de pistas deslizantes. Objetivos: Este trabalho busca demonstrar a importância da reabilitação oral por meio de diferentes tipos de próteses, visando restaurar a função, a estética e o equilíbrio oral, além de promover o alívio dos sintomas do bruxismo. Relato de Caso: Paciente do sexo masculino, 63 anos, procurou a clínica odontológica da Faculdade FACIT, em Araguaína-TO, insatisfeito com sua prótese total superior. Após anamnese e

**REABILITAÇÃO ORAL E ESTÉTICA EM PACIENTE COM BRUXISMO E TRATAMENTO ASSOCIADO A  
UMA PISTA DESLIZANTE: RELATO DE CASO. Glaociene Aguiar JORGE; Laís Santos Tizzo LOBO;  
Lídia Maria Lourenço Costa BARBETTA; João Nivaldo Pereira GOIS; JNT Facit Business and  
Technology Journal. QUALIS B1. ISSN: 2526-4281 - FLUXO CONTÍNUO. 2024 - MÊS DE NOVEMBRO  
- Ed. 56. VOL. 01. Págs. 132-145-. <http://revistas.faculadefacit.edu.br>. E-mail:  
jnt@faculadefacit.edu.br.**

exame clínico detalhado (intra e extraoral), foram observados desgastes nos dentes inferiores, perda de alguns elementos dentários e acúmulo de placa bacteriana. Foi realizada raspagem com ultrassom e profilaxia com escova de robson, seguida de moldagem inicial com alginato, com vistas ao planejamento da nova prótese total e parcial. O plano de tratamento incluiu uma prótese total com resina acrílica de adaptação anteroposterior para reduzir o desgaste dos dentes incisivos inferiores, além do aumento das coroas dos dentes inferiores. Conclusão: A adaptação de resina acrílica na prótese total contribuiu para uma terapia prévia eficaz e uma reabilitação definitiva, restaurando a qualidade de vida do paciente.

**Palavras-chave:** Prótese total. Prótese parcial. Bruxismo. Estética.

### ABSTRACT

Introduction: Bruxism is characterized by exaggerated contact between teeth, which causes dental wear, often associated with psychological factors and occurring mainly during the day. This phenomenon can manifest itself through the “clenching” or “grinding” of teeth, often imperceptibly for the patient. Analysis of appropriate treatment involves prosthetic rehabilitation and the use of sliding tracks. Objectives: This work seeks to demonstrate the importance of oral rehabilitation through different types of prostheses, aiming to restore function, aesthetics and oral balance, in addition to promoting relief from the symptoms of bruxism. Case Report: Patient, 63-year-old male patient sought the dental clinic at Faculdade FACIT, in Araguaína-TO, dissatisfied with his upper complete denture. After anamnesis and detailed clinical examination (intra and extraoral), wear on the lower teeth, loss of some dental elements and accumulation of bacterial plaque were observed. Ultrasound prophylaxis was performed, followed by initial molding with alginate, with a view to planning the new total and partial prosthesis. The treatment plan included a complete denture with acrylic resin for anteroposterior adaptation to reduce wear on the lower incisor teeth, in addition to increasing the crowns of the lower teeth. Conclusion: The adaptation of acrylic resin in the complete denture contributed to effective prior therapy and definitive rehabilitation, restoring the patient's quality of life.

**Keywords:** Complete denture. Partial prosthesis. Bruxism. Aesthetics.

## INTRODUÇÃO

O bruxismo é um transtorno involuntário caracterizado pelo ranger e apertamento dos dentes, geralmente relacionado a fatores como oclusão dentária, estresse emocional, transtornos psiquiátricos e genética. Durante o sono, ocorrem movimentos anormais da mandíbula, gerando forças excessivas entre os dentes inferiores e superiores, resultando em ruídos audíveis<sup>1</sup>.

Desse modo, essa anomalia pode ter duas manifestações conhecido como bruxismo cêntrico e excêntrico. Esses dois tipos se diferenciam porque o cêntrico está associado com a atividades semi-voluntária da mandíbula, gerando alteração nas musculaturas da mastigação fazendo com que o indivíduo sinta dor e tenha um limite ao mastigar, porém não há ranger de dentes, mas sim de hábitos<sup>2</sup>.

Por seguinte, o excêntrico ou bruxismo da noite, acontece no período noturno ou quando o indivíduo está inconsciente. O mesmo acaba fazendo movimentos de “apertamento” de dentes, ranger ou até mesmo movimentos de lateralidade. Essa condição muitas vezes pode levar à perda da dimensão vertical de oclusão, causando desequilíbrio oclusal. Além disso, o uso de próteses mal adaptadas e a falta de higienização podem causar lesões, hiperplasia, úlceras e candidíase no paciente<sup>3</sup>.

Assim, a Síndrome da Combinação apresenta um conjunto de características marcantes. Caracteriza-se pela presença de uma maxila desdentada que, ao se opor aos dentes anteriores inferiores naturais, gera uma série de alterações. Essa síndrome afeta pacientes portadores de próteses totais superiores que ocluem com os dentes naturais inferiores. De modo, essa síndrome pode ser classificada como Síndrome de Kelly que clinicamente acontece reabsorção óssea da pré-maxila, hiperplasia papilar do palato, extrusão dos dentes anteriores inferiores permanentes, e aumento da tuberosidade<sup>4</sup>.

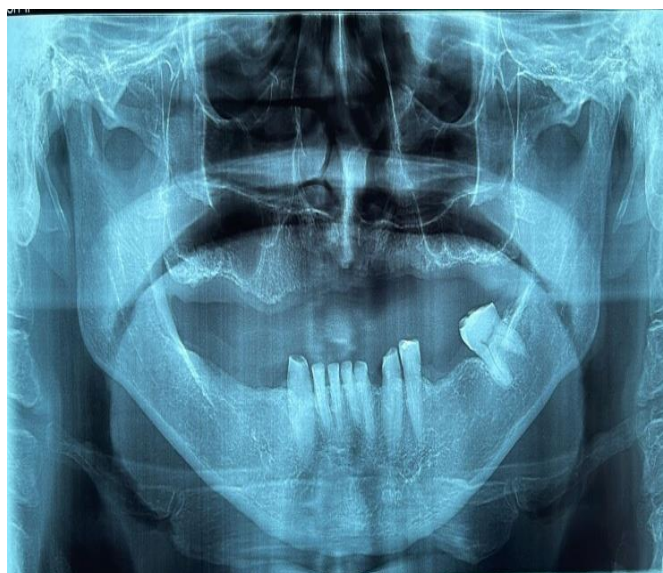A placa pista deslizante tem como função de minimizar os atritos entre os dentes, aliviando as dores na articulação, e evitando desgaste dental. A técnica de prótese total com pista deslizante tem objetivo de recuperar a dimensão vertical da face do paciente desdentado, permitindo uma ampla liberdade de movimentos mandibulares<sup>5</sup>.

Por isso, é fundamental que o cirurgião-dentista tenha conhecimento dessas alterações para um diagnóstico preciso e planejamento protético adequado, Objetivando-se nesse trabalho descrever um caso clínico de reabilitação protética em um paciente portador da síndrome da combinação, com bruxismo, devolvendo dimensão vertical de oclusão para o paciente, além de confeccionar uma placa deslizante adaptada a prótese total com função de deslizar, como forma de auxílio para a diminuição dos hábitos parafuncionais, conseqüentemente melhorando os movimentos da mastigação.

## RELATO DE CASO

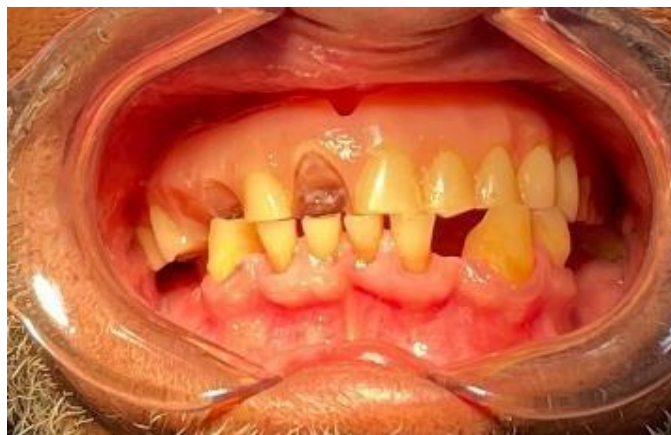Paciente do sexo masculino, 63 anos, sem comprometimentos sistêmicos, procurou a Clínica de Odontologia da Faculdade de Ciências do Tocantins (FACIT), em Araguaína-TO, queixando-se de insatisfação estética e desconforto com sua prótese atual. Na anamnese e exame clínico (intra e extraoral), constatou-se que o paciente usava uma prótese total superior, apresentava ausência de alguns elementos dentários e desgaste nos dentes inferiores 31, 32, 33, 38, 41, 42 e 43. Esses dentes mostravam acúmulo de placa bacteriana, papilas inflamadas e ausência de mobilidade (Figuras 1 e 2).

**Figura 1:** Radiografia panorâmica inicial do paciente, evidenciando ausência de alguns elementos dentários.



Fonte: Os autores.

**Figura 2:** Aspecto clínico inicial, demonstrando desgaste dentário e presença de placa bacteriana.

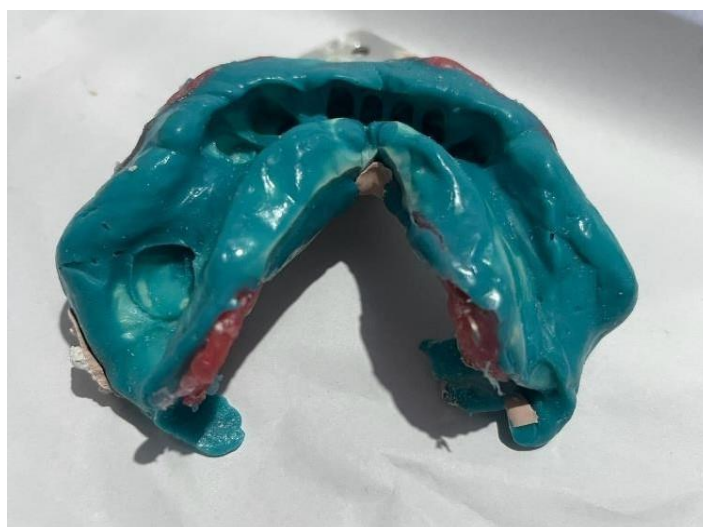

**Fonte:** Os autores.

Após o exame clínico e extra oral, foi feito a adequação bucal do paciente, e logo em seguida realizadas moldagens das arcadas superiores e inferiores com alginato (Hydrum 5 Zhermack).

a escolha do conector maior barra lingual, e em boca, foram realizados nichos para os grampos de apoio nos dentes pilares 34,33,43 e 38. Posteriormente, moldagem com silicone de condensação (PERFIL) na arcada inferior (Figura 3).

**Figura 3:** Moldagem da arcada inferior com silicone de condensação para confecção da prótese parcial removível.



**Fonte:** Os autores.

Posteriormente, já com moldeira individual superior pronta. Foi realizada a moldagem periférica com silicone de condensação e a prova de estrutura metálica inferior. (Figura 4)

Assim, com a base de registro em boca, foi feita uma nova determinação de DVO, através de testes do método métrico, com o compasso de Wills e régua fox. O paciente foi mantido com a mandíbula relaxada, onde mede-se a distância entre boca do nariz e o mento, e obteve-se a dimensão vertical de repouso (DVR).

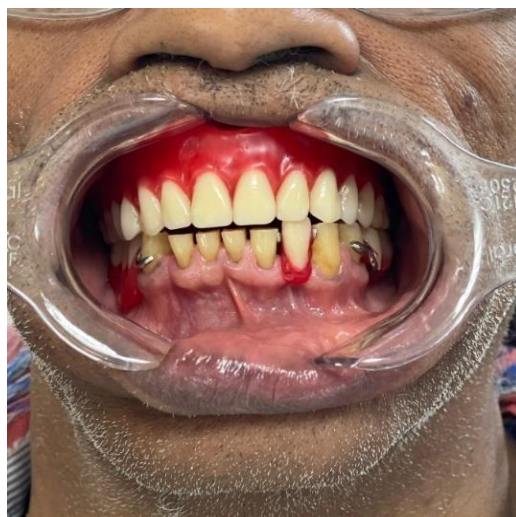A formula usada foi:  $(DVO=DVR-EFL)$ .

Considerando que EFL é em torno de 3mm. (Figura 4).

Assim, com os planos de orientação em boca, foram feitos ajustes na cera até chegar na medida da DVO correta. Em sequência, o paciente foi orientado a pronunciar sibilantes para verificar se o EFL foi respeitado.

Ao decorrer, foram registradas as linhas dos caninos, a linha média, e linha alta do sorriso. com os modelos prontos no articulador, foi deixado um espaço de 2mm na oclusal para fazer o aumento das incisais com resina composta dos dentes que estavam desgastados.

**Figura 4:** Prova da prótese em cera para verificar a adaptação antes da confecção final.

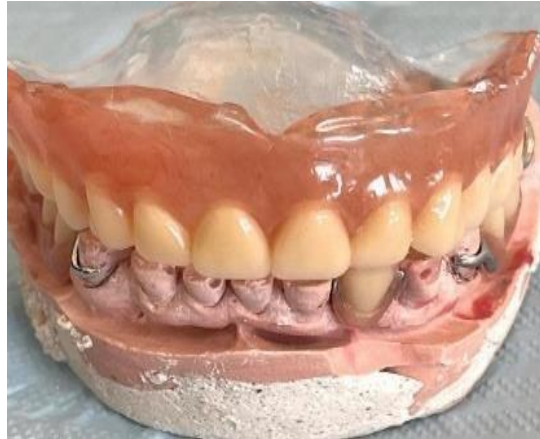

**Fonte:** Os autores.

Após o retorno do protético, foi feito a prova das próteses total e parcial e a escolha selecionada para a gengiva (Figura 5).

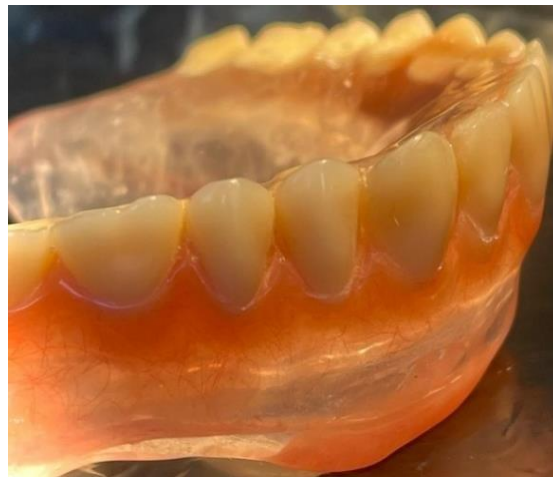Foi orientado para o protético sobre acréscimo de resina na palatina juntamente com a prótese total superior com o propósito de diminuir o atrito dos dentes anteriores. Assim como mostra de nas (figura 6) com a prótese concluída.

**Figura 5:** Prótese parcial com escolha de coloração gengival já estabelecida, pronta para o acréscimo de resina acrílica na região palatina para redução de atrito.



**Fonte:** Os autores.

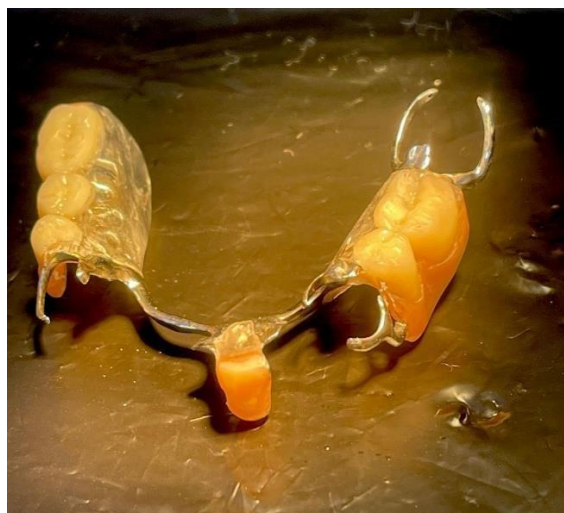**Figura 6:** Prótese superior com acréscimo de resina acrílica na região palatina para redução de atrito, já com adaptação, suporte e estabilidade satisfatória na cavidade bucal.



**Fonte:** Os autores.

**Figura 7:** Estrutura metálica da prótese parcial com design adequado para suporte e estabilidade.

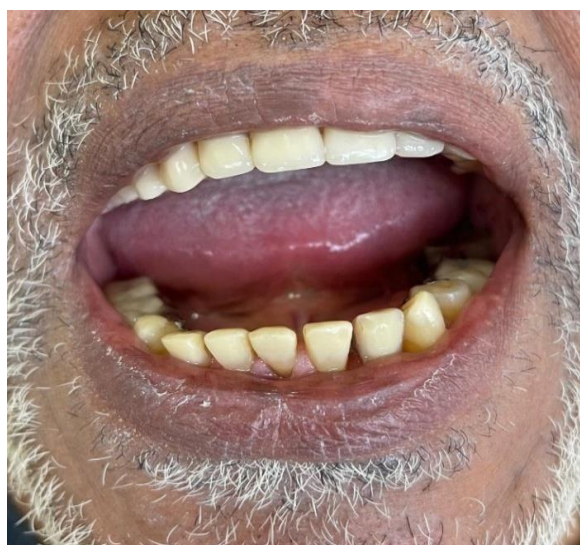



**Fonte:** Os autores.

Com as próteses finalizadas, foi iniciado o aumento das incisais dos elementos 31,41,42, 32 ,43 e 33. Por seguinte, dando sequência em ajustes oclusais com prótese total já em boca.


**Figura 8:** Aumento e restauração em resina composta das faces incisais com resina composta nos dentes inferiores desgastados.



**Fonte:** Os autores.

Na entrega, ocorreu a instalação definitiva e ajuste final das próteses. Além disso, foi orientado ao paciente sobre os cuidados, higiene, e a visita ao dentista a cada 6 meses. (Figura 9.)

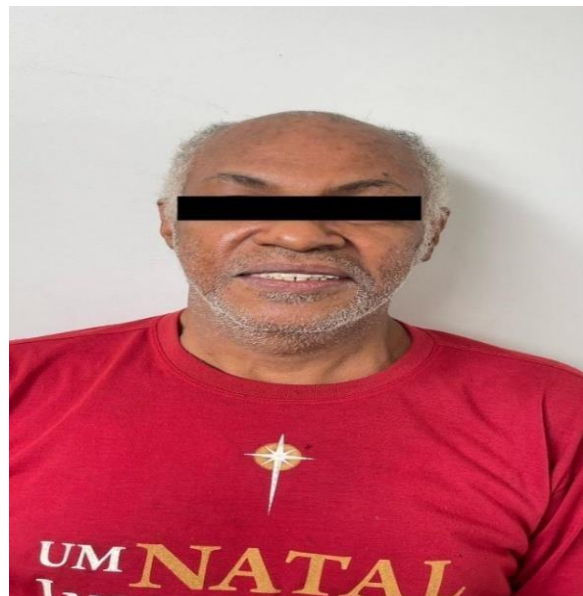
**Figura 9:** Prova definitiva das próteses, ajustadas para oclusão funcional e estética.



**Fonte:** Os autores.

Após de 5 meses da preservação das próteses com adaptação excelente, obtendo suporte, e sem perda da dimensão vertical. O paciente relatou a diminuição das dores articulares e uma melhora ao mastigar os alimentos. Assim, alcançando o sucesso da instalação das próteses.

**Figura 10:** Retorno do paciente, após 5 meses da entrega final das próteses/reabilitação oral com oclusão funcional e estética adequada.



**Fonte:** Os autores.

## DISCUSSÃO

A ausência de elementos dentários posteriores pode acarretar um deslizamento anterior da mandíbula, resultando em danos às superfícies oclusais dos dentes anteriores. Com isso, prejudicando a fonética, ATM, alterações pulpares, e promove um desequilíbrio na face do paciente. maioria dos desdentados apresentam hábitos para funcionais, prótese mal adaptada, e uma mastigação prejudicada. Segundo pesquisas, cerca de 85,5% das mulheres idosas de 75 anos não apresentaram algum tipo de bruxismo. outra vez, que os homens de tiveram um nível alto de 89% 6.

Uma prótese estética tem proposito de manter e devolver a forma e suporte dos lábios e a confiança de sorrir. O sorriso é uma expressão mais bela que pode existir. Pois transmite autoconfiança e harmonia. porém, uma prótese insatisfatória pode acometer a síndrome de combinação. Onde de 26% dos reabilitados com prótese totais, cerca de 24% acabam desenvolvendo a síndrome. embora que a literatura indica ocorrência da síndrome que ocorre na maxila e mandíbula com dentes anteriores naturais, e pacientes que fazem uso de prótese totais e removível inferior classe I de kennedy<sup>7</sup>.

Segundo Souza et al. (1996), o planejamento e confecção de uma prótese dentária requer uma abordagem multidisciplinar, considerando fatores essenciais para garantir funcionalidade, estética e conforto do paciente. Dentre esses fatores são saúde da mucosa oral, tamanho e forma do rebordo alveolar, condição sistêmica do paciente, defeitos das margens cervicais, distribuição das forças mastigatórias, e tonicidade da musculatura oral. Embora o tratamento protético ofereça soluções eficazes para problemas bucais, é importante reconhecer que novos desafios podem surgir em relação aos elementos biológicos e protéticos envolvidos, exigindo acompanhamento contínuo.

A escolha de dentes artificiais é um dos aspectos mais importantes na confecção de próteses, e também um dos mais desafiadores devido à falta de critérios exatos. Os métodos utilizados são baseados em estudos que relacionam formato e/ou cor do dente com tipo facial, temperamento, cor de pele, idade, intercanina, distância entre cantos internos dos olhos, zigomática, papila incisiva, entre outras distâncias<sup>9</sup>.

No entanto, essas teorias não podem ser aplicadas rigidamente, pois cada ser humano possui características únicas e peculiares. Em vez disso, devem servir como ponto de partida para o planejamento<sup>10</sup>.

Avaliaram que nenhum dos pacientes examinados em seu estudo apresentavam os sinais de (reabsorção óssea na região anterior da maxila; hiperplasia papilar palatina; extrusão dos dentes, aumento da tuberosidade e reabsorção óssea severa). Sendo que 84,85% dos 33

pacientes estudados portava apenas dois a quatro sinais, e 15,15% apresentavam um sinal da síndrome da combinação. No caso clínico relatado desse trabalho, foi observado apenas reabsorção óssea na região anterior da maxila e extrusão dos dentes inferiores<sup>11</sup>.

Para uma adequação correta de um portador da síndrome da combinação, é oferecer uma reabilitação que diminua a pressão excessiva na região anterior da maxila, tanto movimento cêntricos ou excêntricos. No caso descrito nesse trabalho, as próteses foram confeccionadas obedecendo os princípios básicos de construção das próteses totais e parciais removíveis descrito na literatura<sup>12</sup>.

É importante salientar que existem fatores de controle de movimentos mandibulares em pacientes desdentados totais. Onde os movimentos mandibulares são controlados pela articulação seguindo um padrão determinado pela sua superfície óssea<sup>13</sup>.

Essa tecnologia facilita a liberação dos movimentos mandibulares, permitindo uma postura mais fisiológica. Para atender às necessidades do paciente, foi desenvolvida uma prótese total superior com uma superfície de deslizamento. Esse design inovador ajuda a controlar hábitos parafuncionais, como o bruxismo. A adaptação de resina acrílica anterior superior foi inserida apenas na região de canino a canino, com a finalidade de obter um contato oclusal prévio com os dentes do arco oposto, fazendo com que o paciente evite desgastes dentais e dores na articulação temporomandibular<sup>14</sup>.

O propósito das pistas é promover uma terapia previa e uma ótima reabilitação definitiva. Esse recurso terapêutico tem como melhorar a qualidade de vida do paciente, reduzindo dores articular e muscular. Circunstancias onde as pistas são uma excelente opção para alcançar um tratamento adequado e de sucesso<sup>15</sup>.

## CONCLUSÃO

O tratamento reabilitador de pacientes edêntulos com bruxismo representa um desafio significativo para a odontologia, demandando um planejamento que vá além da reposição dos dentes ausentes. Neste caso, a combinação de uma prótese total com acréscimo de resina acrílica na região palatina e uma pista deslizante mostrou-se uma solução eficaz, proporcionando tanto controle dos movimentos parafuncionais quanto preservação da estrutura dentária. Essa abordagem reduziu o desgaste dos dentes inferiores, melhorando a estabilidade oclusal e proporcionando ao paciente uma função mastigatória mais eficiente e menos traumática.

Desse modo, a reabilitação com pista deslizante foi essencial para restaurar a dimensão vertical de oclusão e para melhorar a qualidade de vida do paciente. Ao proporcionar um

deslizamento controlado durante o movimento mandibular, essa técnica contribuiu para reduzir o atrito entre os dentes e diminuir os efeitos deletérios do bruxismo. A adequação da dimensão vertical, obtida com precisão por meio de análises métricas e testes de prova oclusal, foi fundamental para manter o equilíbrio entre funcionalidade e estética. Com isso, o tratamento alcançou uma reabilitação mais natural, devolvendo ao paciente a harmonia facial e o conforto na mastigação e na fonética.

Ademias, além da recuperação imediata da função mastigatória, a intervenção com pista deslizante também atuou preventivamente contra lesões adicionais nas estruturas orofaciais. Ao minimizar o impacto dos movimentos de apertamento e ranger dos dentes, evitou-se o desgaste excessivo dos dentes restantes e o desenvolvimento de condições como a Síndrome da Combinação, que frequentemente afeta pacientes desdentados. A presença de resina acrílica na região palatina de canino a canino também ampliou a durabilidade da prótese, garantindo uma proteção adicional às superfícies oclusais e diminuindo o risco de fraturas dentárias decorrentes do bruxismo.

Assim, o sucesso deste caso destaca a importância de um acompanhamento contínuo e de revisões periódicas, que permitiram monitorar a adaptação do paciente ao longo do tempo, realizar ajustes oclusais e promover uma educação para a higiene e manutenção das próteses. Após cinco meses, o paciente relatou uma notável diminuição das dores articulares e uma maior facilidade em mastigar os alimentos, o que demonstra o impacto positivo do tratamento protético bem planejado e executado. Esse relato de caso reforça a importância da odontologia em oferecer alternativas terapêuticas que não apenas restabelecem a função, mas que também se alinham às necessidades individuais de conforto e bem-estar.

Por isso, os profissionais de odontologia, o presente trabalho serve como um exemplo de que o sucesso na reabilitação oral não se limita à execução técnica, mas depende também de uma visão abrangente e personalizada. É essencial considerar tanto as necessidades estéticas quanto funcionais dos pacientes, além de realizar uma abordagem preventiva e orientada ao longo prazo. Os avanços em técnicas de reabilitação com pistas deslizantes representam um importante passo nesse sentido, oferecendo aos pacientes uma solução protética que preserva suas estruturas e promove uma qualidade de vida melhorada.

Em conclusão, este caso ilustra como uma reabilitação oral abrangente pode ser transformadora, devolvendo não apenas a capacidade mastigatória, mas também a autoestima e a confiança do paciente. A combinação de uma pista deslizante e de um acréscimo de resina acrílica de canino a canino representa uma estratégia eficaz para o controle do bruxismo em pacientes edêntulos, destacando-se como uma solução que alia funcionalidade, durabilidade e

estética. Para o futuro, é recomendável que profissionais da odontologia continuem a aprimorar essas técnicas e a desenvolver novas abordagens que integrem ciência e cuidado, assegurando tratamentos cada vez mais eficazes e personalizados.

## REFERÊNCIAS

1. Gama E, Andrade AO, Campos R. Bruxismo: uma revisão da literatura. **Rev Ciência Atual**. 2013; 1:17-18.
2. Garcez RM. Bruxismo x **Reabilitação da dimensão vertical de oclusão**: Revisão de literatura. Universidade Federal do Rio Grande do Sul. 2019; 1:10-11.
3. Trindade MGF, Oliveira MC, Prado JP, Santana LLP. Lesões associadas à má adaptação e má higienização da prótese total. **Id on Line Rev Mult Psci**. 2018;12(42):957-958.
4. Goyotá FR, Tostes VL, Rodrigues CRT, Corga RB, Cunha LG. Síndrome da combinação – relato de caso clínico. **Int J Dent Recife**. 2010;9(3):160-164.
5. Cordeiro PCF, Guimarães JP, Bonato LL. Inibidores seletivos da recaptção da serotonina e bruxismo: Associação em usuários de prótese total. **Rev Saúde Pesq**. 2014;7(3):554-555.
6. Lima MA. **Reabilitação oral em pacientes com bruxismo**. FACSETE. Faculdade Sete Alagoas. Curitiba. 2017; 1:6-7.
7. Kataoka MSS. Relação Cêntrica: **Avaliação dos traçados gráficos dos movimentos mandibulares antes e durante a utilização de próteses totais com pista deslizante de nobilo**. Piracicaba: São Paulo; 1994. p. 6-12.
8. Melo M, Borges RN, Freitas GC. Prótese parcial removível com macro-apoios, recompondo dimensão vertical em pacientes com desgastes severos de dentes - relato de caso. **Sci Invest Dent**. 2016;21(1):7-11.
9. Dantas ACC. **Estabilidade da dimensão vertical de oclusão em pacientes com prótese total dupla e sua relação com o tempo de uso da prótese e a presença de bruxismo**. Universidade Federal do Rio Grande do Norte. 2015; 1:2-14.
10. França PVBR, Inoue RT, Bonachela WC, Auller M, Salles M. Análise comparativa da percepção estética entre estudantes de odontologia e seus pacientes em relação à seleção de cor e forma de dentes artificiais. **Innov Implant J Biomater Esthet**. 2010;5(3):23-28.
11. Vanzillota PS, Pinto CAF, Briota MIM, Lima FSLC. **Síndrome da combinação**. Bras Odonto. 2012;69(2):1992-202.
12. Laport LBR, Figueira MG, Barbosa MT, Rodrigues CRT, Barbosa OLC. **Reabilitação oral com prótese total e prótese parcial removível** – relato de caso. 2017;20(1):108-144.
13. Zarb GA, Bolender CL. **Tratamento protético para os pacientes edêntulos: próteses totais convencionais e implantossuportadas**. 12ª ed. São Paulo: Santos; 2015. p. 560-580.

REABILITAÇÃO ORAL E ESTÉTICA EM PACIENTE COM BRUXISMO E TRATAMENTO ASSOCIADO A UMA PISTA DESLIZANTE: RELATO DE CASO. Glaociene Aguiar JORGE; Laís Santos Tizzo LOBO; Lídia Maria Lourenço Costa BARBETTA; João Nivaldo Pereira GOIS; JNT Facit Business and Technology Journal. QUALIS B1. ISSN: 2526-4281 - FLUXO CONTÍNUO. 2024 – MÊS DE NOVEMBRO - Ed. 56. VOL. 01. Págs. 132-145-. <http://revistas.faculdefacit.edu.br>. E-mail: [jnt@faculdefacit.edu.br](mailto:jnt@faculdefacit.edu.br).

14. Ferreira DF, Negreiros WA, Mesquita MF, Consani RLX, Silva FAP, Ferreira JAND. Reabilitação funcional em paciente totalmente edêntulo com alternativa de confecção de pista deslizante. **Arq Odontol.** 2007;37(2):37-40.
15. Kliemann C, Oliveira W. **Manual de prótese parcial removível.** São Paulo: Santos; 2002.