



**CARDIOMIOPATIA DILATADA EM DOGUE DE BORDEUX COM
FIBRILAÇÃO ATRIAL – RELATO DE CASO**

**DILATED CARDIOMYOPATHY IN BORDEAUX MASTIFF WITH ATRIAL
FIBRILLATION – CASE REPORT**

Luan Siqueira MACHADO

Universidade Federal do Pará (UFPA)

E-mail: luanmachado47@gmail.com

ORCID: <http://orcid.org/0009-0002-4496-1455>

Alanna Maria de Oliveira MONTEIRO

Universidade Federal do Pará (UFPA)

E-mail: contadoisalanna@gmail.com

ORCID: <http://orcid.org/0009-0002-9818-7928>

Gabriela Ferreira SAMPAIO

Universidade Federal do Pará (UFPA)

E-mail: gsampaiovm@gmail.com

ORCID: <http://orcid.org/0000-0002-2092-5786>

Renata Kelly Gonzaga BASTOS

Universidade Federal Rural da Amazônia (UIFRA)

E-mail: renatabast@gmail.com

ORCID: <http://orcid.org/0009-0000-2214-4433>

Danilo Ferreira RODRIGUES

Universidade Federal do Pará

E-mail: dan_rodrigues2@yahoo.com.br

ORCID: <http://orcid.org/0000-0002-8181-9549>

Flávia de Nazaré Leite BARROS

Universidade Federal do Pará (UFPA)

E-mail: flaviabarros@ufpa.br

ORCID: <http://orcid.org/0000-0001-7558-2808>

RESUMO

A cardiomiopatia dilatada canina (CMD) caracteriza-se como um distúrbio cardíaco primário, marcado pela diminuição da contratilidade do miocárdio e consequente diminuição do débito cardíaco, através da dilatação das câmaras ventriculares e disfunção sistólica. A CMD tende a ter um prognóstico desfavorável, principalmente em casos de evolução para insuficiência cardíaca congestiva e quando há o desenvolvimento de fibrilação atrial (FA). Foi atendida no Hospital Veterinário uma

cadela de 3 anos, 41 kg, raça Dogue de Bordeaux, com queixa principal de dispnéia e distensão abdominal, com perda de peso progressiva, diminuição de apetite e intolerância ao exercício. No exame clínico foi constatado que a paciente tinha ascite e alterações na ausculta cardíaca como taquicardia acima de 200 bpm e batimentos em ritmo de galope. Eletrocardiograma revelou fibrilação atrial e sobrecarga de ventrículo esquerdo. No ecocardiograma, visualizaram-se valva mitral e tricúspide com insuficiência em grau moderado com remodelamento excêntrico do átrio direito e esquerdo, assim como, ventrículo direito e esquerdo com remodelamento excêntrico tendo como diagnóstico cardiomiopatia dilatada. Após 35 dias de tratamento o animal veio a óbito devido ter fugido de sua residência e ficado sem a medicação por 3 dias.

Palavras-chave: Ascite. Cardiomiopatia. Ecocardiograma. Insuficiência cardíaca. Mastim francês.

ABSTRACT

Canine dilated cardiomyopathy (CMD) is characterized as a primary cardiac disorder, marked by decreased myocardial contractility and consequent decrease in cardiac output, through dilation of the ventricular chambers and systolic dysfunction. DCM tends to have an unfavorable prognosis, especially in cases of progression to congestive heart failure and when atrial fibrillation (AF) develops. A 3-year-old dog, weighing 41 kg, Dogue de Bordeaux breed, was treated at the Veterinary Hospital, with a main complaint of dyspnea and abdominal distension, with progressive weight loss, decreased appetite and exercise intolerance. During the clinical examination, it was found that the patient had ascites and changes in cardiac auscultation, such as tachycardia above 200 bpm and gallop rhythm. Electrocardiogram revealed atrial fibrillation and left ventricular overload. On the echocardiogram, mitral and tricuspid valves were visualized with moderate insufficiency with eccentric remodeling of the right and left atrium, as well as the right and left ventricle with eccentric remodeling, with the diagnosis of dilated cardiomyopathy. After 35 days of treatment, the animal died due to having escaped from its residence and being without medication for 3 days.

Keywords: Ascites. Cardiomyopathy. Echocardiogram. Heart failure. French mastiff.

INTRODUÇÃO

A cardiomiopatia dilatada (CMD) caracteriza-se como um distúrbio cardíaco primário, marcado pela diminuição da contratilidade do miocárdio e consequente diminuição do débito cardíaco, através da dilatação das câmaras ventriculares e disfunção sistólica, que acomete as câmaras esquerdas do coração e ocasionalmente o ventrículo direito (Abreu, 2019).

A etiologia da CMD ainda é muito discutida, porém, sabe-se que estão envolvidos fatores genéticos e condições adquiridas. Acredita-se no caráter hereditário dessa condição em caninos, atribuindo cerca de 20 a 35% (Tidholm et al, 2001). Além disso, outras questões como doenças metabólicas e infecciosas, imunopatias e deficiências nutricionais podem estar relacionadas com a origem da CMD em cães (Tidholm et al, 2001).

Tal patologia compreende uma das cardiopatias mais frequentes nas raças caninas descritas como grandes ou gigantes, como Doberman Pinscher, Boxer, São Bernardo, Terra Nova, Wolfhound Irlandês, Deerhound Escocês, Dálmata e Dinamarquês, porém já foi descrito em raças menores como Buldogues e Cocker Spaniels (Nelson & Couto, 2023). Pode corresponder a segunda cardiomiopatia mais frequentemente diagnosticada na rotina clínica, com características subclínicas e crônicas que podem levar a morte de cães com menos de 10 anos de idade, seja pelo desenvolvimento progressivo, ou morte súbita após agudização dos sinais clínicos apresentados (Engewall, 2006).

Quanto a predisposição de sexo, os cães machos apresentam alterações estruturais mais precoces que as fêmeas e, portanto, são mais vulneráveis ao desenvolvimento de insuficiência cardíaca congestiva e suas complicações, em relação as fêmeas que apresentam especialmente alterações elétricas e posteriormente alterações estruturais com o passar da idade (Wess et al, 2010). Em relação a idade, o aparecimento dos primeiros sinais clínicos pode ocorrer a partir dos 2 anos, porém a idade média dos animais acometidos é entre 5 e 7 anos (Abreu, 2019).

Do ponto de vista de alterações clínicas, as manifestações mais relatadas pelos tutores e observadas pelos clínicos são sugestivas de insuficiência cardíaca congestiva esquerda, como taquipneia, dispneia, síncope, tosse, depressão, intolerância ao

exercício, inapetência, polidipsia, emagrecimento e distensão abdominal (Martins, 2017). Durante o exame físico, recorrentemente se verifica mucosas pálidas, abafamento dos sons pulmonares e cardíacos na auscultação torácica (sugestivo de efusão pleural), ritmo de galope, sopro sistólico de variadas intensidades, taquicardia, arritmia, distensão das veias jugulares e déficit de pulso, com variação de acordo com a raça, idade e animal acometido (De Abreu, 2019).

Dentro das manifestações clínicas podem-se dividir a CMD em três estágios: o primeiro, que se caracteriza pela ausência de sinais clínicos e de alterações morfológicas e elétricas, sendo possível a identificação por meio de alterações histopatológicas (Geraghty & Wess, 2011); o segundo, onde há alterações morfológicas e elétricas, porém, ainda sem sintomas; o terceiro: trata-se do estágio sintomático da CMD, inclusive de sintomas de ICC (Abreu et al, 2019). Diante disso, o diagnóstico de CMD se apresenta mais complexo quando o animal está na fase assintomática da doença. Em fases mais avançadas a observação da sintomatologia e demais exames complementares, como radiografias, eletrocardiografia e ecocardiografia são importantes para confirmação diagnóstica (Rocha & Shiosi, 2020).

A CMD tende a ter um prognóstico desfavorável, principalmente em casos de evolução para insuficiência cardíaca congestiva (ICC) onde seu tratamento baseia-se em proporcionar maior qualidade de vida e tentativa de atenuar os sinais decorrentes da ICC, e pode ser piorado quando há o desenvolvimento de fibrilação atrial (FA), uma arritmia supraventricular, não fisiológica, considerada a mais importante em cães, está associada a alterações estruturais ou funcionais, doença cardíaca e remodelamento atrial (Bernstein, 2010; Hunter et al, 2012; Rocha & Shiosi, 2020).

Para o tratamento de CMD, são utilizados alguns fármacos para minimizar os efeitos da ICC, como inotrópicos positivos, os inibidores da enzima conversora de angiotensina, betabloqueadores e diuréticos. Geralmente são utilizados tratamentos de acordo com o estágio da doença em que o animal se encontra (Rocha & Shiosi, 2020).

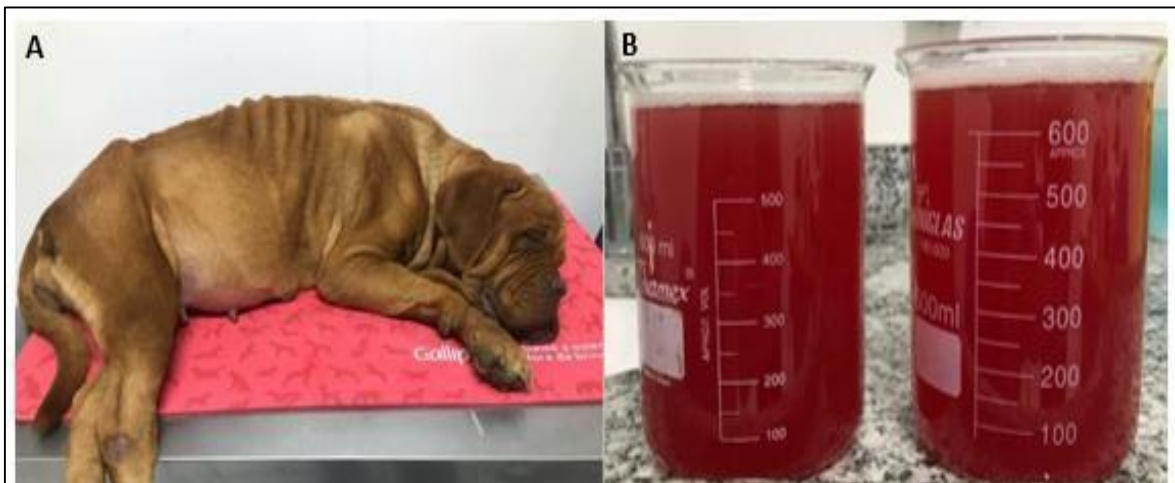O Dogue de Bordeaux é um cão braquicefálico de origem francesa que pode ser afetado por diversas alterações cardíacas, incluído displasia de tricúspide, cardiomiopatia dilatada e fibrilação atrial. Estudos mostram que a fibrilação atrial nessa raça tem alta prevalência, podendo causar morte súbita inesperada (McAulay et al, 2018). Com isso, este relato busca descrever o diagnóstico, tratamento e prognóstico

de um cão da raça Dogue de Bordeaux com cardiomiopatia dilatada que apresentou fibrilação atrial.

MATERIAL E MÉTODOS

Em março de 2023, foi atendida no Hospital Veterinário da Universidade Federal do Pará, setor de Cães e Gatos, uma cadela de 3 anos, 41 kg, raça Dogue de Bordeaux, com relatório de consulta prévia anterior onde os tutores relataram como queixa principal dispneia e distensão abdominal, perda de peso progressiva, diminuição de apetite e intolerância ao exercício. No exame clínico prévio realizado, foi constatado que a paciente tinha ascite e alterações na ausculta cardíaca, como taquicardia (210 bpm) e batimentos em ritmo de galope. Posteriormente a esta avaliação, foi realizada punção abdominal e drenagem de líquido cavitário, sendo possível retirar cerca de 1,5 L de líquido livre, com aspecto hemorrágico (Figura 1). Como exames complementares foram apresentados hemograma, bioquímica sérica (alanina aminotransferase, aspartato aminotransferase, cálcio total, creatinina, fosfatase alcalina, fósforo, proteínas totais e frações, ureia, potássio e sódio), pesquisa de microfilárias, teste SNAP 4Dx®, ecocardiograma e eletrocardiograma.

Figura 1: A) Animal durante atendimento clínico inicial apresentando caquexia, ECC=2 (escala de 1 à 9); B) Líquido ascítico drenado de característica hemorrágica.



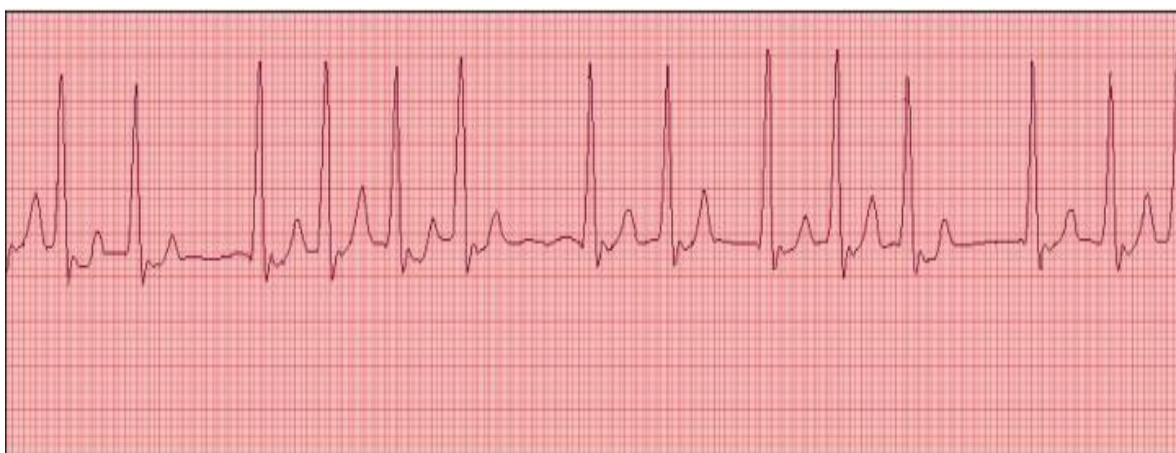Fonte: Médico Veterinário Luan Machado, CRMV-PA: 5191.

O hemograma demonstrou anemia normocítica normocrômica e neutrofilia com desvio à direita, tendo os demais parâmetros hematológicos e bioquímicos séricos

dentro da normalidade fisiológica. O resultado do teste SNAP 4Dx® mostrou-se negativo para dirofilariose, erliquiose, doença de Lyme e anaplasmoze.

No eletrocardiograma, foi possível observar ritmo cardíaco irregular com ausência de onda P, sugestivo de fibrilação atrial (Figura 2). O Complexo QRS apresentou-se com largura maior que 60 ms, sugestivo de sobrecarga ventricular esquerda. Quanto ao segmento ST, pôde-se visualizar uma depressão maior que 0,2 mV, sugestivo de isquemia miocárdica, distúrbio eletrolítico ou alterações secundárias do complexo QRS.

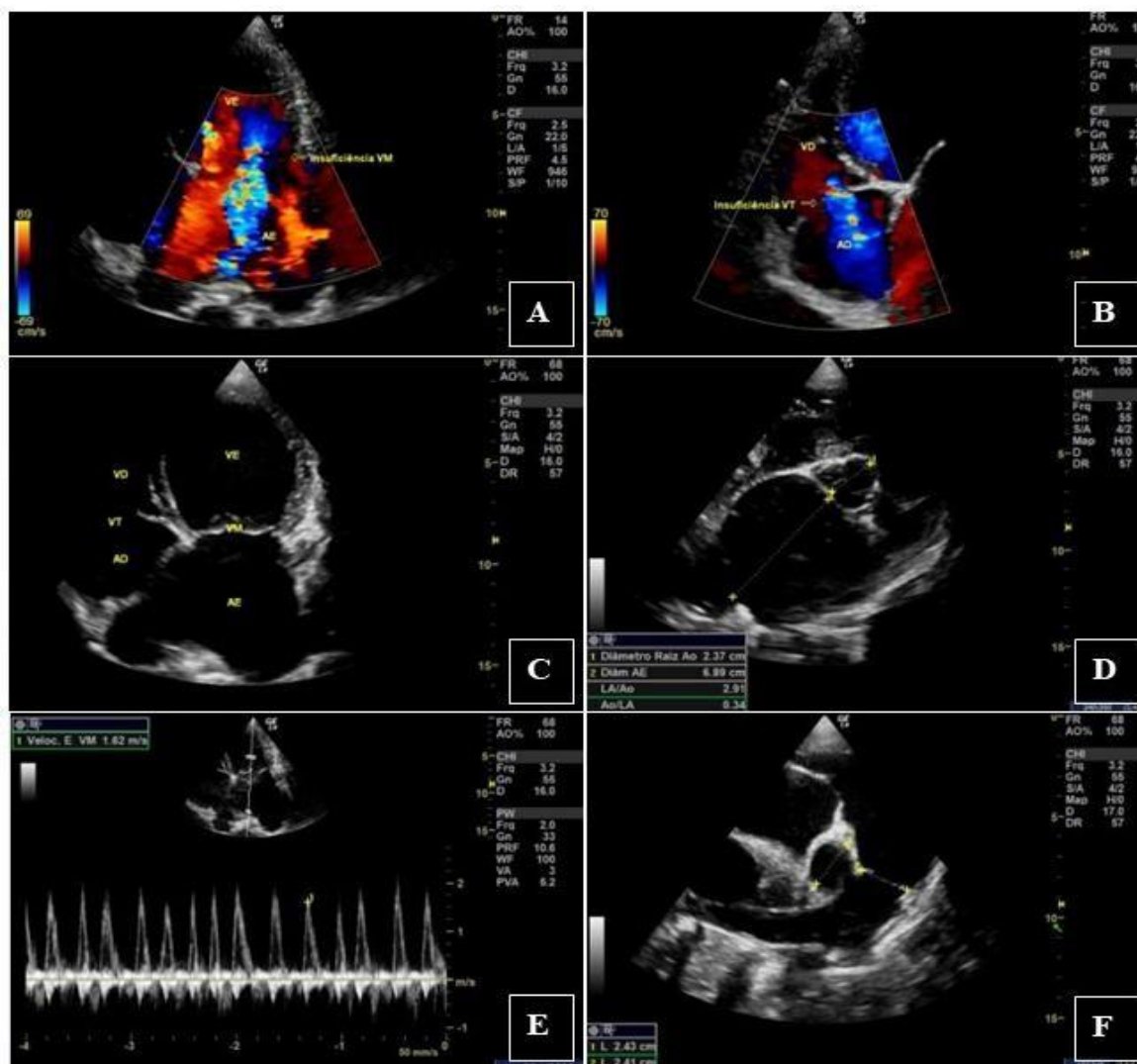
Figura 2: Traçado eletrocardiográfico com ausência de onda P (DII, 50mm/s).



Fonte: Médico Veterinario Luan Machado, CRMV-PA: 5191

No ecocardiograma visualizam-se insuficiência de valvas atrioventriculares e dilatação de átrios e ventrículos, confirmando cardiomiopatia dilatada, evidenciando valva mitral e tricúspide com insuficiência em grau moderado (Figura 3A e 3B), assim como, ventrículo direito e esquerdo com remodelamento excêntrico (Figura 3C) e função diastólica com aumento nas pressões de enchimento do VE. Relação átrio esquerdo/aorta maior que 1,6 cm (Figura 3D). Além disso, observou-se a presença de 3 marcadores de congestão (Onda E > 1,08 m/s, E/TRIV 2,5) e veias pulmonares dilatadas, com artéria pulmonar com distensibilidade do ramo direito reduzida e probabilidade alta de hipertensão pulmonar (Figura 3E e 3F).

Figura 1: Imagens ecocardiográficas: A,B) valva mitral e tricúspide com insuficiência em grau moderado; C) ventrículo direito e esquerdo com remodelamento excêntrico; D) Relação átrio esquerdo/aorta aumentada; E,F) veias pulmonares dilatadas, com artéria pulmonar com distensibilidade do ramo direito reduzida.



Fonte: Médica Veterinária Renata Batos, CRMV-PA: 2218

RESULTADOS E DISCUSSÃO

Segundo Gaar- Humpheryz et al. (2022) os sinais clínicos de DCM em cães, incluem dispneia, tosse, intolerância ao exercício, perda de peso (caquexia cardíaca), ascite, síncope e perda de apetite, podendo apresentar no exame clínico taquipneia, dispneia e arritmia, incluindo fibrilação atrial, complexos ventriculares prematuros e taquicardia ventricular. A Maioria desses sinais clínicos foram observados no animal deste relato, incluindo FA que foi confirmada pelo eletrocardiograma, sendo o exame de eleição para o diagnóstico de arritmias.

Mc Aulay et al. (2018) e Locatelli et al. (2011) sugerem que a FA é prevalente em Dogue de Bordeaux e que a mesma tem uma predisposição racial para taquiarritmia supraventricular. Fatores importantes para o desencadeamento da FA são o aumento do átrio, estiramento da parede do átrio, assim como, inflamação e fibrose, por isso o fato de raças gigantes terem maior massa atrial leva a um maior risco de desenvolver essa alteração mesmo na ausência de doença cardíaca (Saunders et al, 2009). Essa condição pode levar ao aumento da frequência cardíaca podendo ultrapassar 200 bpm, o que coincide com este relato, onde a frequência cardíaca média registrada pelo eletrocardiograma foi 230 bpm.

Como tratamento e controle da fibrilação atrial, a digoxina foi a droga de escolha na dose de 0,005 mg/kg duas vezes ao dia por via oral. Este fármaco tem efeito inotrópico positivo suave e pode ser benéfico em cães com disfunção sistólica associada, no caso a CMD (Saunders et al, 2009).

Uma das consequências da insuficiência cardíaca causada pela CMD é a ascite, os derrames cavitários são causados pela retenção de sódio e água, aumentando o fluxo sanguíneo e conseqüentemente a pressão arterial devido o aumento do volume diastólico final, e à medida que a doença progride, a volemia aumentada causa aumento da pressão diastólica que se reflete na pressão hidrostática dos vasos capilares transudando líquido originando o edema (Nelson & Couto, 2023). A causa da dispneia estava relacionada principalmente a ascite, que dificulta a movimentação do diafragma, com isso foi realizada a abdominocentese de aproximadamente 1,5L de líquido hemorrágico e notado a melhora no padrão respiratório pela inspiração mais profunda. No intuito de evitar um novo acúmulo de líquido abdominal, foi prescrita furosemida, 2 mg/kg, a cada 12 horas durante 10 dias.

No ecocardiograma foi possível observar as veias pulmonares dilatadas, com artéria pulmonar com distensibilidade do ramo direito reduzida e probabilidade alta de hipertensão pulmonar. Devido essas alterações, foi prescrito um inibidor de enzima conversora de angiotensina, benazepril, na dose de 0,25 mg/kg, a cada 24 horas, por via oral.

Um das poucas alterações hematológicas observadas neste caso foi uma neutrofilia com desvio a esquerda. Em um estudo realizado por Brloznic et al. (2023), mostrou que cães com insuficiência cardíaca congestiva considerados instáveis apresentaram um aumento nos números de neutrófilos, sendo um marcador de

inflamação e de menor sobrevida. Van Linthout & Tschope (2017), ressaltam que independentemente da etiologia da insuficiência cardíaca, ela está associada a processos inflamatórios.

Após 5 dias de terapêutica, os tutores relataram significativa melhora, onde notaram que não houve mais distensão abdominal, houve melhora no padrão respiratório, aumento de apetite e tolerância a exercícios. Porém, após 35 dias de tratamento o animal acabou fugindo da propriedade e permaneceu desaparecido por 3 dias, onde não fez uso de nenhuma medicação, o mesmo foi encontrado morto, sugerindo uma morte súbita por complicação da CMD. Borgeat et al. (2021) relata que cães jovens diagnosticados com doença cardíaca e fibrilação atrial podem ter um fenótipo de doença mais agressivo e, portanto, uma progressão mais rápida da doença, o que pode levar a uma morte súbita e precoce.

Em um estudo retrospectivo realizado Pedro et al. (2018) na Pensilvânia, em 47 cães com Fibrilação atrial, registrado através do *Holter*, revelou que aqueles animais que apresentavam frequência cardíaca média menor que 125 bpm, tinham uma sobrevida maior em comparação com aqueles que apresentam uma frequência cardíaca mais elevada. Desses 47 animais, 6 eram Dogue de Bordeaux, e o animal do presente estudo apresentava frequência cardíaca média de 230 bpm, bem acima do relatado no estudo indicando sobrevida. Além disso, cães mais jovens podem se comportar de forma mais excitável, aumentando assim o risco de surtos de catecolamina, que poderiam potencializar focos arrítmicos subjacentes ou alteram prejudicialmente a resistência vascular, o que pode ter acontecido com o animal do presente relato devido a uma fuga inesperada.

CONCLUSÃO

A cardiomiopatia dilatada (CMD) em cães é uma condição cardíaca grave com prognóstico reservado, especialmente quando associada à fibrilação atrial (FA). Este relato destaca a complexidade do diagnóstico e manejo da CMD em um Dogue de Bordeaux jovem, enfatizando a necessidade de monitoramento contínuo e tratamento adequado para melhorar a qualidade de vida e a sobrevida do animal. A evolução desfavorável do caso, culminando em morte súbita após interrupção abrupta da terapia, ressalta a importância da adesão ao tratamento e dos cuidados rigorosos em pacientes com CMD. A alta prevalência de FA na raça Dogue de Bordeaux e a natureza

agressiva da doença reforçam a necessidade de abordagens terapêuticas específicas e de um acompanhamento veterinário próximo. Este caso contribui para a literatura clínica ao ilustrar as manifestações clínicas, o processo diagnóstico e as complicações associadas à CMD, fornecendo insights valiosos para futuros casos semelhantes.

REFERÊNCIAS

ABREU, C.A.; MUZZI, R.A.L.; OLIVEIRA L.E.D.; COELHO, M.R.; FURTADO, L.L.A.; SILVA, L.A.C.; ARRUDA, P.M. Cardiomiopatia dilatada em cães: revisão de literatura. **Revista Brasileira de Ciência Veterinária**, 26 (2): 28-33, 2019.

BORGEAT, K.; PACK, M.; HARRIS, J.; LAVER, A.; SEO, J.; BELACHSEN, O.; HANNABUSS, J.; TODD, J.; FERASIN, L.; PAYNE, J.R. Prevalence of sudden cardiac death in dogs with atrial fibrillation. **Journal of Veterinary Internal Medicine**, 35(6): 2588-2595, 2021.

BRLOZNIK, M.; PECJAK, A.; NEMEC SVETE, A.; DOMANJKO PETRIC, A. Selected hematological, biochemical, and echocardiographic variables as predictors of survival in canine patients with myxomatous mitral valve disease and congestive heart failure. **Journal of Veterinary Cardiology**, 46: 18-29, 2023.

EGENVALL, A.; BONNETT, BN.; HÄGGSTRÖM, J. Heart disease as a cause of death in insured Swedish dogs younger than 10 years of age. **Journal of Veterinary Internal Medicine**, 20(4): 894-903, 2006.

GAAR-HUMPHREYS, K.R.; SPANJERSBERG, T.C.F.; SANTARELLI, G.; GRINWIS, G.C.M.; SZATMÁRI, V.; ROELEN, B.A.J.; VINK, A.; VAN TINTELEN, J.P.; ASSELBERGS, F.W.; FIETEN, H.; HAKALOVA, M.; VAN STEENBEEK, F. G. **Genetic Basis of Dilated Cardiomyopathy in Dogs and Its Potential as a Bidirectional Model**. *Animals (Basel)*, 12(13): 1679, 2022.

HUNTER, R.J.; LIU, Y.; LU, Y.; WANG, W.; SCHILLING, R.J. Left atrial wall stress distribution and its relationship to electrophysiologic remodeling in persistent atrial fibrillation. **Circulation: Arrhythmia and Electrophysiology**, 5(2): 351-60, 2012.

LOCATELLI, C.; SANTINI, A.; BONOMETTI, G.A.; PALERMO, V.; SCARPA, P.; SALA, E.; BRAMBILLA, P.G. Echocardiographic values in clinically healthy adult dogue de Bordeaux dogs. **Journal of Small Animal Practice**, 52(5): 246-53, 2011.

MARTINS, P.S.A. **Índice cardíaco vertebral em cães dobermann**: estudo através de um protocolo de rastreio de cardiomiopatia dilatada na raça. Lisboa. Dissertação de Mestrado (Mestrado em Medicina Veterinária). Universidade Lusófona de Humanidades e Tecnologias. 2017.

MCAULAY, G.; BORGEAT, K.; LUIS FUENTES, V. An online health survey of Dogue de Bordeaux owners and breeders with special emphasis on cardiac disease. **The Veterinary Journal**, 232: 78-82, 2018.

MCAULAY, G.; BORGEAT, K.; SARGENT, J.; MÖTSKÜLA, P.; NEVES, J.; DUKES-MCEWAN, J.; LUIS FUENTES, V. Phenotypic description of cardiac findings in a population of Dogue de Bordeaux with an emphasis on atrial fibrillation. **The Veterinary Journal**, 234: 111-118, 2018.

NELSON, R.W.; COUTO, C. G. **Medicina interna de pequenos animais**. 6. Rio de Janeiro: Editora Gen, 2023.

PEDRO, B.; DUKES-MC EWAN J.; OYAMA, M.A.; KRAUS, M.S.; GELZER, A.R. Retrospective Evaluation of the Effect of Heart Rate on Survival in Dogs with Atrial Fibrillation. **Journal of Veterinary Internal Medicine**, 32(1): 86-92, 2018.

ROCHA, S.T.F.; SHIOSI, R.K. Cardiomiopatia dilatada em cães-revisão de literatura. **Revista Científica Eletrônica de Medicina Veterinária**, 34, 2020.

SAUNDERS, A.; GORDON, S.; MILLER, M. Canine atrial fibrillation. **Compendium: Continuing Education For Veterinarians**, 31(11): E1-9, 2009.

VAN LINTHOUT, S., TSCHÖPE, C. Inflammation – Cause or Consequence of Heart Failure or Both? **Current Heart Failure Reports**, 14(4): 251–265, 2017.

WESS, G.; SCHULZE, A.; BUTZ, V.; SIMAK, J.; KILLICH, M.; KELLER, L.J.; MAEURER, J.; HARTMANN, K. Prevalence of dilated cardiomyopathy in Doberman Pinschers in various age groups. **Journal of Veterinary Internal Medicine**, 24(3): 533-38, 2010.