

## JNT - FACIT BUSINESS AND TECHNOLOGY JOURNAL ISSN: 2526-4281 - QUALIS B1



### **CISTO DENTÍGERO ASSOCIADO À COROA DE DOIS DENTES PERMANENTES: RELATO DE CASO**

### **DENTAL CYST ASSOCIATED WITH THE CROWN OF TWO PERMANENT TEETH: CASE REPORT**

**Fabiana de Souza MATOS**  
Universidade Tocantinense Presidente Antônio  
Carlos UNITPAC  
E-mail: [fabianamatos1803@gmail.com](mailto:fabianamatos1803@gmail.com)

**Daynara Mourão Veras NOVAES**  
Universidade Tocantinense Presidente Antônio  
Carlos UNITPAC  
E-mail: [daynaranovaes26@gmail.com](mailto:daynaranovaes26@gmail.com)

**Rufino José KLUG**  
Universidade Tocantinense Presidente Antônio  
Carlos UNITPAC  
E-mail: [rufino.klug@unitpac.edu.br](mailto:rufino.klug@unitpac.edu.br)



## RESUMO

**Introdução:** O cisto dentígero é uma patologia normalmente assintomática que se origina pelo acúmulo de fluido entre o remanescente do órgão do esmalte e a coroa dentária, estando geralmente associado à coroa de um dente incluso, não irrompido ou impactado, sendo mais comum em mulheres entre 10 e 30 anos. **Objetivo:** O objetivo deste trabalho foi relatar um caso de cisto dentígero associado a dentes inclusos em base de mandíbula. **Relato de caso:** paciente de gênero feminino, 12 anos, com presença de cisto dentígero em região de base da mandíbula, envolvendo dois dentes permanentes inclusos (43 e 44). O tratamento cirúrgico de escolha segundo os achados clínicos e radiográficos foi a remoção dos dentes inclusos e técnica de enucleação, na qual se remove toda lesão. **Conclusão:** a técnica de enucleação foi utilizada como forma de tratamento, onde houve remoção total da lesão e dos elementos impactados. Sendo de suma importância um acompanhamento clínico e radiográfico de crianças e adolescentes em fase de dentição mista, a fim de identificar e promover um tratamento precoce.

**Palavras-chaves:** Cisto dentígero. Dentes incluídos. Enucleação. Lesão. Recidiva

62

## ABSTRACT

**Introduction:** The dentigerous cyst is a normally asymptomatic pathology that originates from the accumulation of fluid between the remnant of the enamel organ and the dental crown, being generally associated with the crown of an included tooth, not erupted or impacted, being more common in women among 10 and 30 years. **Aim:** The aim of this study was to report a case of dentigerous cyst associated with teeth included in the base of the mandible. **Case report:** female patient, 12 years old, with dentigerous cyst in the base of the mandible, involving two permanent teeth included (43 and 44). The surgical treatment of choice, according to clinical and radiographic findings, was the removal of the included teeth and the enucleation technique, in which all lesions are removed. **Conclusion:** the enucleation technique was used as a form of treatment, where there was total removal of the lesion and the impacted elements. Being extremely important, clinical and radiographic monitoring of children and adolescents in mixed dentition, in order to identify and promote early treatment.

**Cisto Dentígero Associado à Coroa de Dois Dentes Permanentes: Relato de Caso. Fabiana de Souza Matos; Daynara Mourão Veras Novaes; Rufino José Klug. JNT- FACIT BUSINESS AND TECHNOLOGY JOURNAL. QUALIS B1. Abril 2021. Ed. 25. V. 1. Págs. 62-72. ISSN: 2526-4281 <http://revistas.faculdefacit.edu.br>. JNT. E-mail: [jnt@faculdefacit.edu.br](mailto:jnt@faculdefacit.edu.br).**

**Keywords:** Dentigerous cyst. Included teeth. Enucleation. Injury. Recurrence.

## INTRODUÇÃO

O cisto dentífero é o segundo cisto odontogênico mais comumente encontrado na cavidade oral, correspondendo cerca de 25 a 33%, ficando atrás apenas do cisto radicular<sup>1</sup>. Sua patogênese ainda é incerta; entretanto, ao que tudo indica, seu desenvolvimento se dá a partir do acúmulo de fluido entre o epitélio reduzido do esmalte e a coroa de um dente não irrompido, impactado ou em desenvolvimento<sup>11,2</sup>. Usualmente, o cisto dentífero tem sido encontrado com maior frequência em pacientes jovens ou adultos jovens, no sexo feminino, em pessoas leucodermas, sendo a segunda e terceira década de vida a mais acometida<sup>3,4,5,6,7,8</sup>.

As localizações mais comuns do cisto dentífero, na maioria das vezes, são as áreas de terceiros molares inferiores, seguido por terceiros molares superiores, caninos superiores, incisivos e pré-molares<sup>2,3,7</sup>. O osso mandibular tem se destacado nos achados radiográficos de cisto dentífero, sendo a região posterior a mais acometida<sup>5,6,8</sup>.

Clinicamente, os cistos dentíferos se desenvolvem de maneira lenta e assintomática, entretanto, podem atingir grandes dimensões resultando em impactação, deslocamento de dentes, reabsorção de raízes e/ou ossos adjacentes e conseqüentemente assimetria facial<sup>2,9,10,11</sup>.

Radiograficamente o cisto dentífero apresenta-se como uma área radiolúcida unilocular, com limites normalmente bem definidos, associado a coroa de um dente impactado ou em desenvolvimento, tornando essas características fortes indícios no diagnóstico diferencial desta lesão<sup>9</sup>, mas não exclusivamente, pois ameloblastomas e tumores odontogênicos queratocísticos podem mimetizar este cisto<sup>19</sup>.

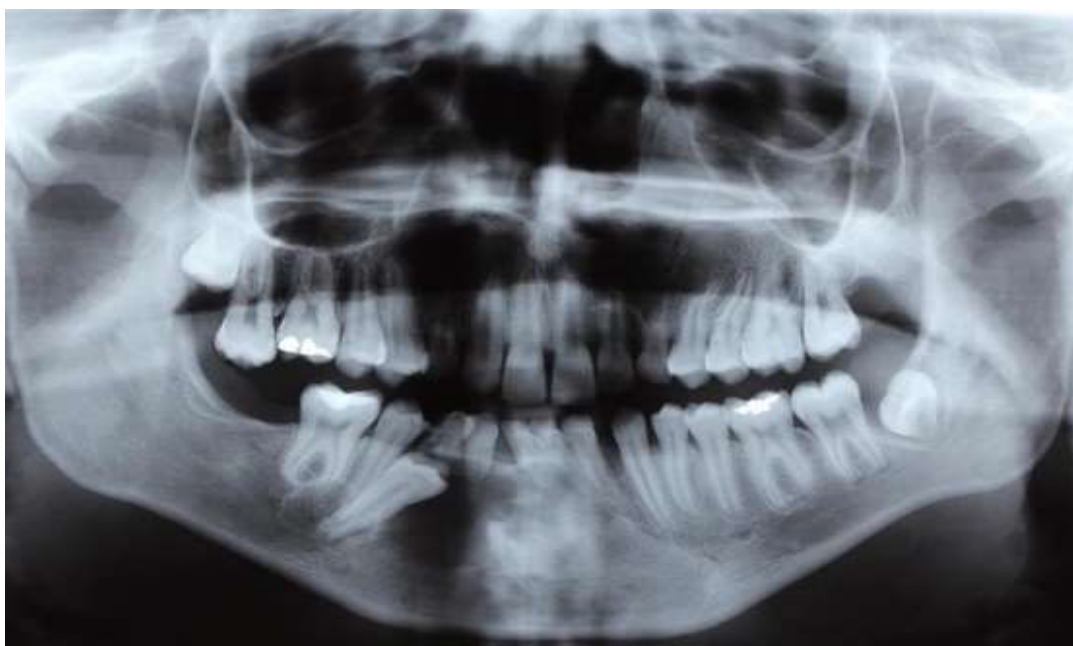O exame histológico do cisto dentífero revela uma cápsula conjuntiva revestida por epitélio estratificado pavimentoso, não queratinizado envolvendo a lesão cística<sup>3</sup>.

Os tipos de tratamentos mais comumente empregados incluem enucleação que consiste na remoção cirúrgica completa do cisto por meio de biópsia excisional, a marsupialização do cisto, mediante a descompressão da lesão também conhecida como cirurgia de Parnis, levando a diminuição da pressão intracística<sup>12</sup>.

Em geral o cisto dentífero apresenta prognóstico favorável, sendo raramente observado recidiva da lesão<sup>13</sup>. O objetivo deste trabalho foi relatar um caso de cisto dentífero associado a dois dentes permanentes que ocorreu na região de mandíbula.

**Cisto Dentífero Associado à Coroa de Dois Dentes Permanentes: Relato de Caso. Fabiana de Souza Matos; Daynara Mourão Veras Novaes; Rufino José Klug. JNT- FACIT BUSINESS AND TECHNOLOGY JOURNAL. QUALIS B1. Abril 2021. Ed. 25. V. 1. Págs. 62-72. ISSN: 2526-4281 <http://revistas.faculdefacit.edu.br>. JNT. E-mail: [jnt@faculdefacit.edu.br](mailto:jnt@faculdefacit.edu.br).**

## RELATO DE CASO



**Figura 1.** Radiografia panorâmica evidenciando imagem radiolúcida envolvendo a coroa dos elementos 43 e 44.

**Fonte:** Autoral.

Paciente de gênero feminino, 14 anos, compareceu a clínica de Cirurgia do Curso de Odontologia do Centro Universitário Presidente Antônio Carlos - UNITPAC, com queixa da ausência dos elementos dentais 43 e 44.

Durante a anamnese, a paciente não relatou doença de base, alergia medicamentosa ou queixa álgica.

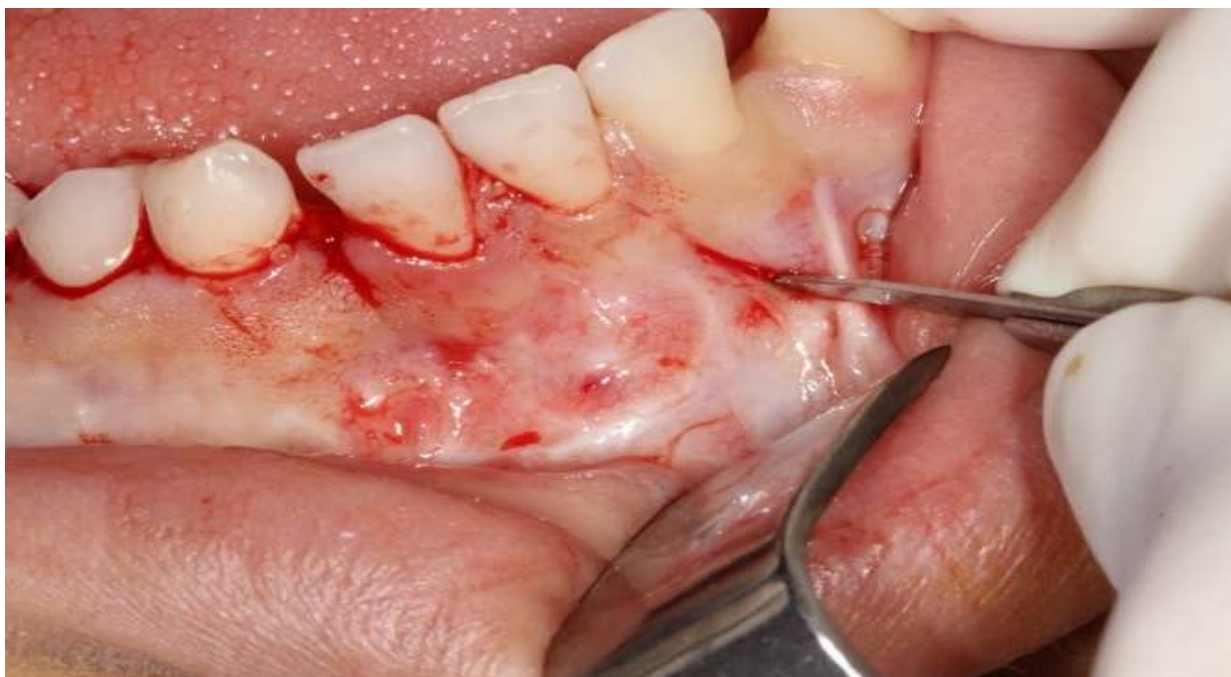Ao exame clínico extra oral não foram observadas nenhuma alteração ou assimetria facial presentes, ao exame clínico intraoral não foi identificado qualquer alteração na cor da mucosa ou aumento de volume nas áreas relacionadas, porém, pôde-se confirmar que os elementos dentais 43 e 44 não estavam presentes, sobretudo ainda se mantinham na cavidade oral os elementos 83 e 84. Diante dos achados clínicos optou-se pela realização do exame radiográfico panorâmico, a fim de avaliar qual seria a possível causa da ausência desses elementos dentais na cavidade bucal.

Ao exame radiográfico panorâmico, constatou-se que havia a presença intraóssea dos dois elementos dentais, encontrando-se impactados, com suas coroas envoltas por uma imagem radiolúcida unilocular e bordas bem definida na região de base da mandíbula do lado direito (figura 1).

**Cisto Dentífero Associado à Coroa de Dois Dentes Permanentes: Relato de Caso. Fabiana de Souza Matos; Daynara Mourão Veras Novaes; Rufino José Klug. JNT- FACIT BUSINESS AND TECHNOLOGY JOURNAL. QUALIS B1. Abril 2021. Ed. 25. V. 1. Págs. 62-72. ISSN: 2526-4281 <http://revistas.faculdefacit.edu.br>. JNT. E-mail: [jnt@faculdefacit.edu.br](mailto:jnt@faculdefacit.edu.br).**

Diante dos ópsia excisional, tanto da lesão cística como dos elementos dentais envolvidos como tratamento de primeira escolha para resolução do caso.

Após a antisepsia extra oral com P.V.P.I tópico a 2% e intraoral com clorexidina a 0,12%, foi realizado a anestesia por bloqueio regional dos nervos mentoniano, alveolar inferior e lingual.

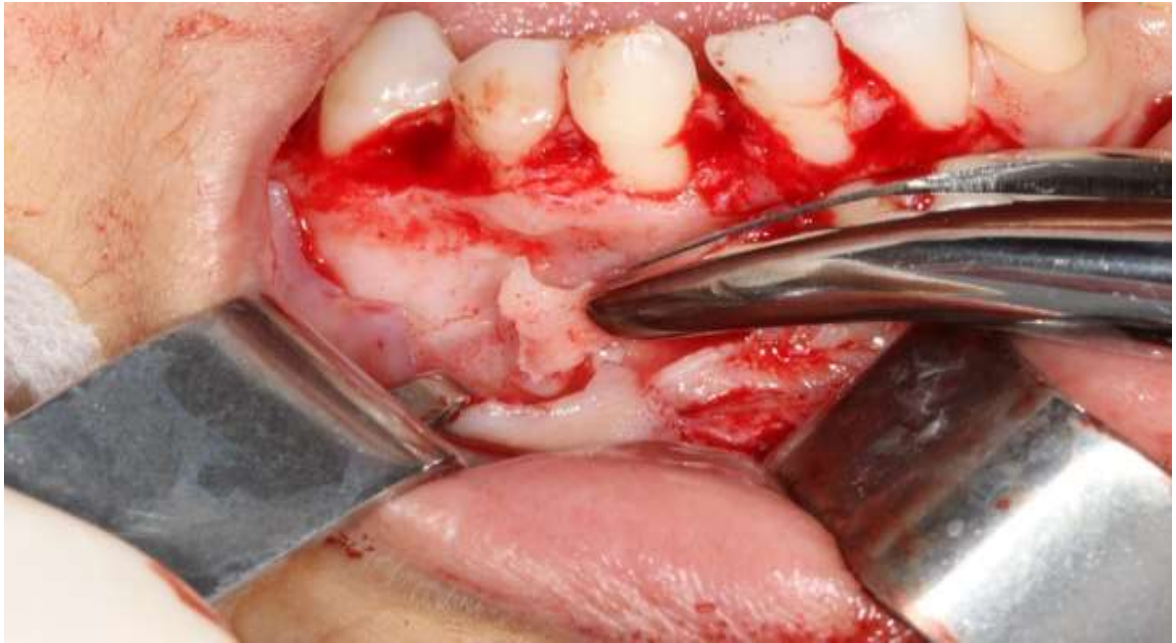

**Figura 2.** Retalho do tipo Neuman

**Fonte:** Autoral

Com o auxílio de uma lâmina de bisturi número 15, foi realizado um retalho do tipo Neuman (figura 2).

Logo após, com um descolador do tipo Freer, foi realizado o descolamento de todo tecido mucoperiostal e diante da fragilidade da parede óssea vestibular na região da lesão cística não foi necessário o uso de brocas cirúrgicas para realização da ostectomia, apenas com o auxílio de uma pinça goiva foi possível realizar a remoção de toda parede óssea que protegia o cisto (figura 3).

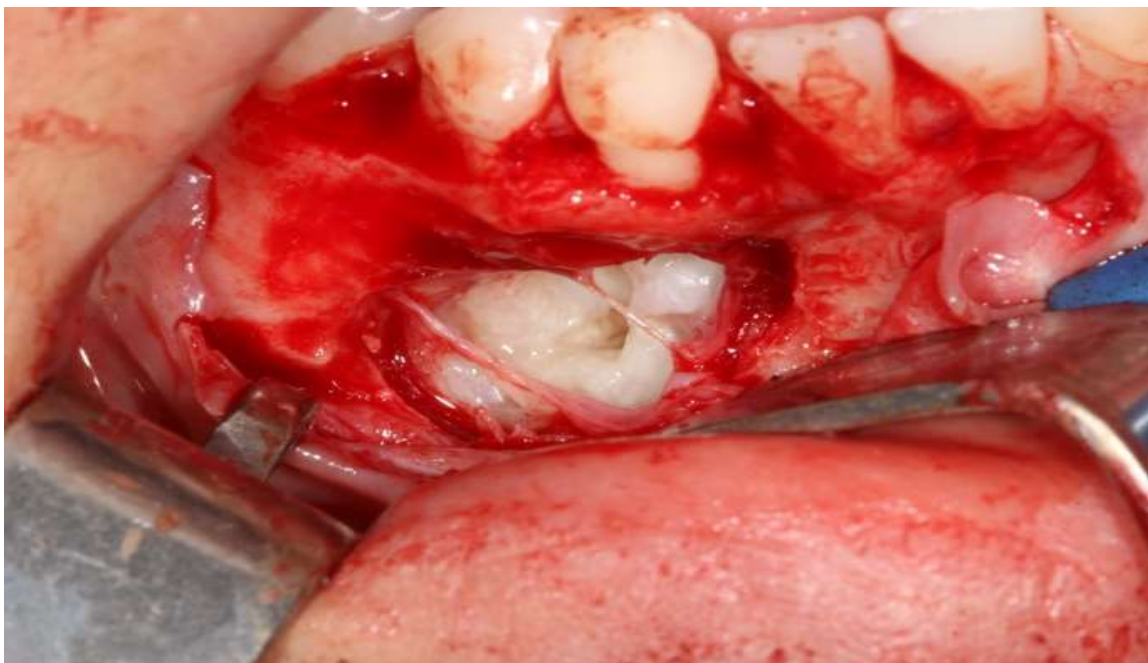

**Figura 3.** Ostectomia com auxílio de uma pinça goiva.

**Fonte:** Autoral

Com isso Obteve-se uma ampla visualização de toda lesão cística, notou a presença de uma cápsula envolvendo todo o cisto que foi rompida parcialmente devido à remoção da parede óssea (figura 4).

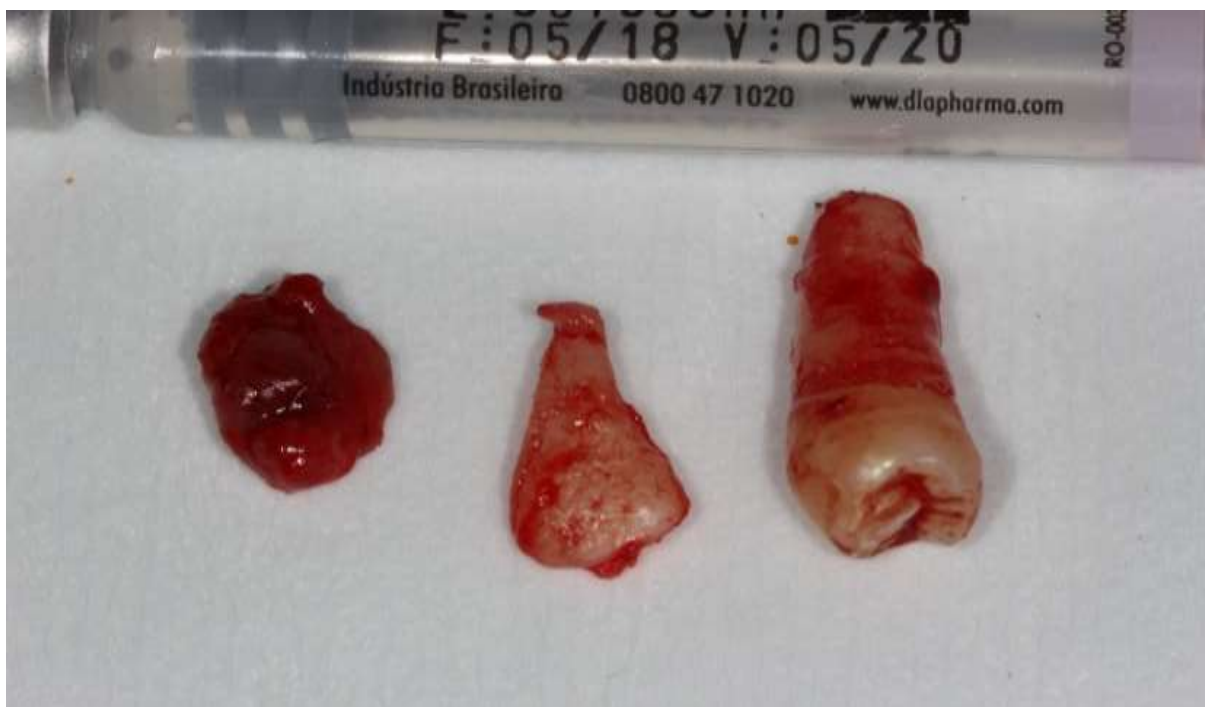66



**Figura 4.** Cisto dentígeros

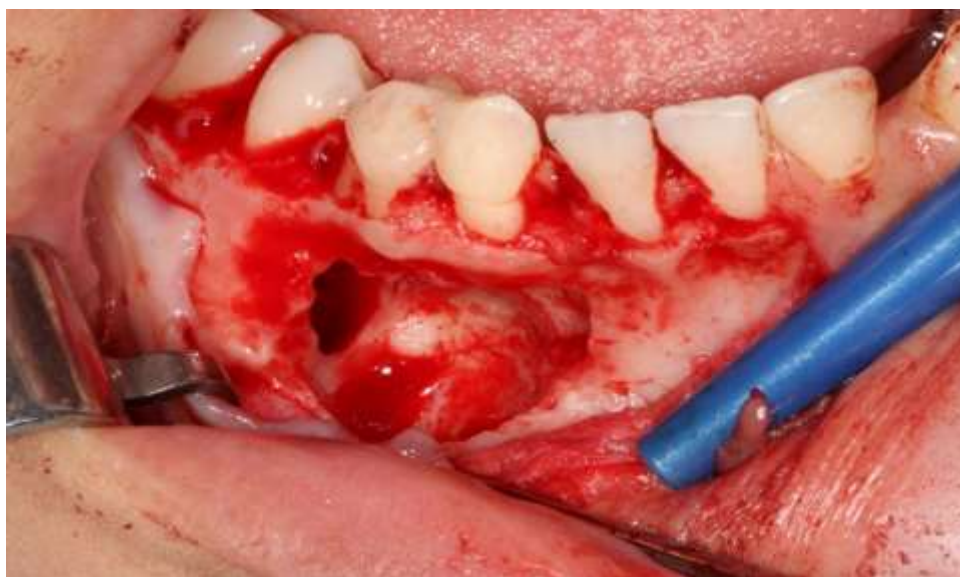
**Fonte:** Autoral

Utilizou-se uma cureta cirúrgica com a finalidade de descolar toda a amostra tanto das dentições quanto de todo tecido ósseo circundante, garantindo assim que toda lesão fosse removida, objetivando-se evitar uma possível recidiva. Dessa forma, foi possível a visualização da coroa do elemento 44, efetuando sua exodontia com auxílio de um extrator 304, em seguida a exodontia do elemento 43 que se apresentava de forma incomum no que se refere a sua anatomia dental (figura 5).



**Figura 5.** Cisto e elementos dentais 43 e 44.

**Fonte:** Autoral



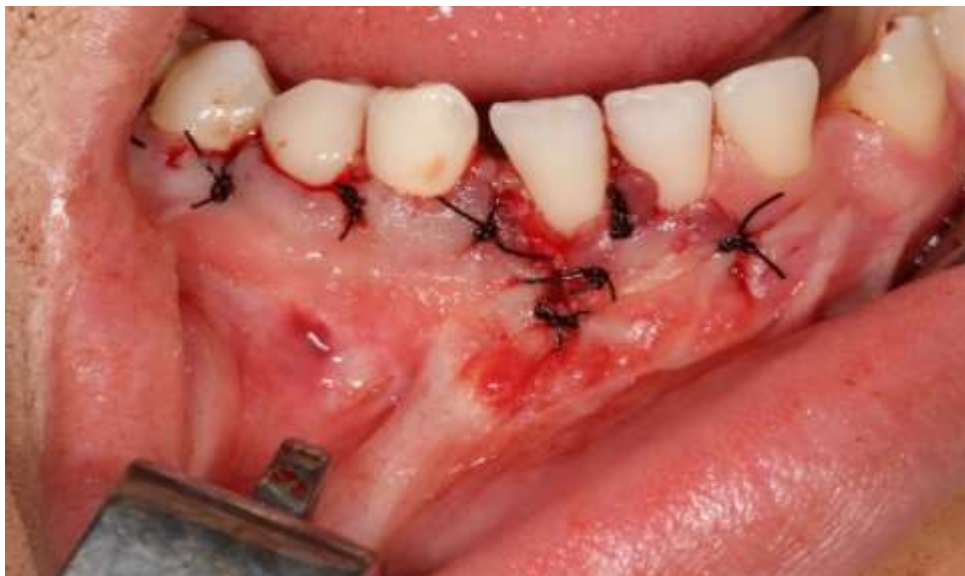**Figura 6.** Cavidade Cística

**Fonte:** Autoral

**Cisto Dentífero Associado à Coroa de Dois Dentes Permanentes: Relato de Caso. Fabiana de Souza Matos; Daynara Mourão Veras Novaes; Rufino José Klug. JNT- FACIT BUSINESS AND TECHNOLOGY JOURNAL. QUALIS B1. Abril 2021. Ed. 25. V. 1. Págs. 62-72. ISSN: 2526-4281 <http://revistas.faculdefacit.edu.br>. JNT. E-mail: [jnt@faculdefacit.edu.br](mailto:jnt@faculdefacit.edu.br).**

Também foi feita remoção das espículas ósseas para regularização das bordas com a limagem, irrigação com soro fisiológico 0,9% das cavidades (figura 6).

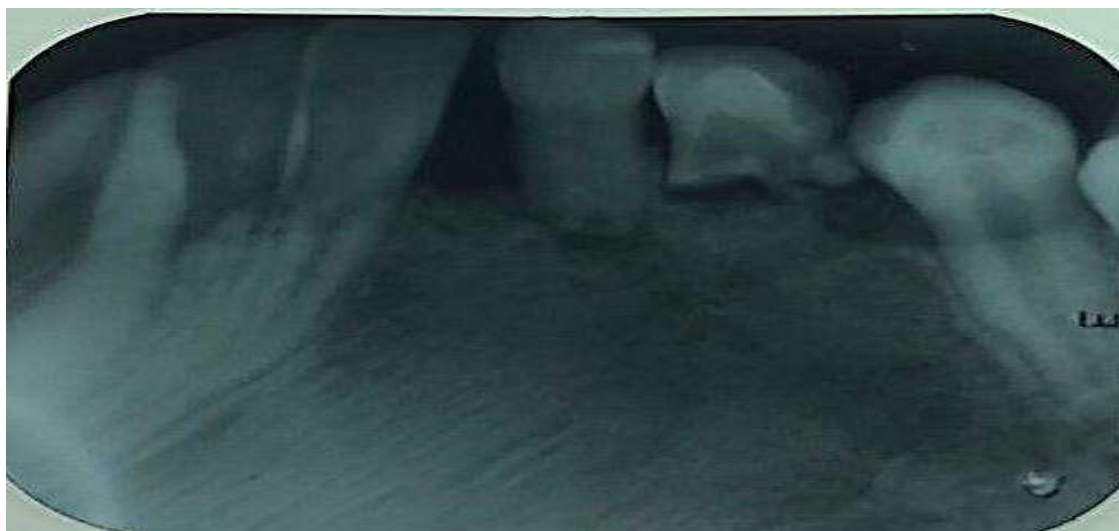Em seguida, foi realizada a sutura com fio de nylon 3-0, iniciando pelo fechamento da incisão relaxante seguido por pontos simples entre todos as papilas dentais envolvidos no retalho (figura 7).



**Figura 7.** Sutura do retalho cirúrgico.

**Fonte:** Autoral

Após 11 meses a paciente retornou para o acompanhamento pós-operatório, sendo realizado exame radiográfico no qual foi confirmada a não recidiva da lesão cística, substituição do tecido lesado, neoformação de tecido ósseo na região da lesão e sem sinais flogísticos (figura 8).



**Figura 8.** Radiografia periapical evidenciando neoformação óssea.

**Fonte:** Autoral



## DISCUSSÃO

Os cistos odontogênicos podem ser observados em uma grande variedade de pacientes, sendo encontrados desde indivíduos com dentição primária, mista, permanente até pacientes edêntulos<sup>14</sup>. O cisto dentífero tem sido apontado como o cisto odontogênico de maior predominância dos ossos gnáticos. Tendo o osso mandibular um destaque nos achados radiográficos desta lesão<sup>14,15</sup>.

O caso clínico apresentado reforça esses dados já que sua localização também se dá no osso mandibular, porém há autores que apontam o osso maxilar como a região de maior predisposição para a ocorrência desta lesão cística<sup>16</sup>.

Clinicamente os cistos dentíferos não possuem em sua grande maioria sintomatologia dolorosa, se desenvolvem lentamente podendo atingir grandes dimensões, sendo caracterizados pelo envolvimento da coroa de um dente não irrompido ou impactado<sup>17</sup>. Normalmente o cisto dentífero tem se tornado um achado radiográfico de rotina ou quando são realizadas imagens radiográficas para analisar a falta de irrupção de um ou mais dentes<sup>15</sup>.

O caso clínico apresentado confirma os autores acima citados, pois, de acordo com os dados coletados da paciente, a mesma apresentava-se assintomática sendo a lesão cística um achado radiográfico na avaliação da ausência dos elementos dentais permanentes na cavidade bucal, que de acordo com a idade cronológica de irrupção dentária já deveriam estar presentes. Radiograficamente o cisto dentífero apresenta-se como uma lesão radiolúcida unilocular e bem delimitada envolvendo a coroa de um dente incluso e/ou impactado<sup>13, 18</sup>, os achados radiográficos apresentados nesse caso estão de acordo com as características comuns mencionadas anteriormente, em que a lesão é observada como uma imagem radiolúcida, unilocular e bem delimitada.

Na grande maioria dos casos esta lesão cística vem associada aos terceiros molares inferiores<sup>3,15</sup>, o que diverge do caso clínico apresentado já que esta lesão cística se encontrava associada a coroa do primeiro pré-molar permanente e canino inferior permanente. Quanto ao gênero alguns autores afirmam que esses cistos acometem mais o gênero feminino, porém há também autores que destacam o gênero masculino como o mais acometido por esta lesão<sup>8,14, 16,17 18</sup>.

Classicamente o tratamento de primeira escolha tem sido a enucleação completa da lesão cística e remoção do dente envolvido, como margem de segurança, a fim de evitar

que restos do epitélio permaneçam na loja óssea e com isso evitando uma possível recidiva da lesão. Contudo, a marsupialização da lesão seguida ou não de enucleação também pode ser considerado um tratamento de sucesso<sup>18,6,8,13</sup>.

A escolha do tratamento irá depender de alguns fatores e critérios de avaliação, do envolvimento de estruturas anatômicas importantes e do tamanho da lesão cística<sup>9,12</sup>. A escolha pela enucleação completa do cisto e remoção dos dentes envolvidos 43 e 44 foi discorrido como o tratamento de melhor escolha, visto que as posições dos elementos dentais envolvidos encontravam-se desfavoráveis para uma possível irrupção dentária ou tracionamento ortodôntico, porém, pela idade da paciente em questão foi preferível o mantimento dos elementos dentais 83 e 84 com o intuito de minimizar danos funcionais, estéticos e psicológicos.

## CONCLUSÃO

É notório que o cirurgião dentista deve possuir conhecimento para identificar lesões bucais, com isso, o acompanhamento clínico e radiográfico de crianças e adolescentes que estão em fase de dentição mista ou com irrupção dentária tardia se torna imprescindíveis para realização de um diagnóstico precoce e consequentemente minimizar quaisquer danos estéticos ou funcionais que esta lesão possa causar. O controle radiográfico periódico após a remoção da lesão cística é de suma importância a fim de identificar qualquer sinal de recidiva da lesão e permitir uma intervenção precoce.

70

## REFERÊNCIAS

1. Grossmann SM, Machado VC, Xavier GM, Moura MD, Gomez RS, Aguiar MC, Mesquita RA. Demographic profile of odontogenic and selected nonodontogenic cysts in a Brazilian population. *Oral Surg Oral Med Oral Pathol Oral Radiol Endod* V. 104, N. 6, P. 35-41, dez./2007.
2. Neville BW. *Patologia oral e maxilofacial*. 4. ed. Rio de Janeiro: Elsevier, 2016. 912 p.
3. Almeida OP. ABENO 5 - *Patologia Oral*. São Paulo: Grupo A, 2016. 9788536702612. Disponível em: <https://integrada.minhabiblioteca.com.br/#/books/9788536702612/>. Acesso em: 14 Mar 2021.
4. De Carli JP, Colpani JT, Linden MSS, Moraes NP, Damian MF, Da Silva SO. Relação diagnóstica entre folículo pericoronário e cisto dentígero. *RGO, Rev. gaúch. odontol.* v. ,58 n. 2, Porto Alegre Abr./Jun. 2010.

**Cisto Dentígero Associado à Coroa de Dois Dentes Permanentes: Relato de Caso. Fabiana de Souza Matos; Daynara Mourão Veras Novaes; Rufino José Klug. JNT- FACIT BUSINESS AND TECHNOLOGY JOURNAL. QUALIS B1. Abril 2021. Ed. 25. V. 1. Págs. 62-72. ISSN: 2526-4281 <http://revistas.faculdefacit.edu.br>. JNT. E-mail: [jnt@faculdefacit.edu.br](mailto:jnt@faculdefacit.edu.br).**

5. Fernandes AM, Souza AF, Mesquita RA, Carmo MAV, Aguiar MCF. Análise das características clínico-histopatológicas do cisto dentígero: estudo retrospectivo de 10 anos. *Cienc Odontol Bras.* V. 9, n. 2, p. 56-60, jun./2006.
6. Prockt AP, Schebela CR, Maito FDM, Filho MS, Rados PV. Odontogenic Cysts: Analysis of 680 Cases in Brazil. *Open Access.* V. 2, p. 150-156, jun./2008.
7. Pinheiro SS, Rafaela R, De Conto F, Gisele R, Daluan B, Bernardon JL. Estudo de 199 casos de cisto dentígero. *SALUSVITA, Bauru,* v. 35, n. 4, p. 517-528, dez./2016.
8. Trento GDO, Corso PFCL, Dotto G, Klein IF, Skariot R, Da Costa DJ. Prevalência de cistos dentígeros na Universidade Federal do Paraná. *Rev. cir. traumatol. buco-maxilo-fac.* vol.15, n.1, p. 17-20, mar./2015.
9. Arce K, Streff CS, Ettinger KS. Pediatric Odontogenic Cysts of the Jaws. *Oral Maxillofac Surg Clin North Am.* V. 28, n. 1, p. 21-31, feb./2016.
10. Bertolo ND, Giroto DB, Jeremias F, Aparecida AMG, Aguiar PC. Diagnóstico y tratamiento conservador de quiste dentígero: seguimiento a 3 años. *Rev. CES Odont.* v. 31, n. 1, p. 57-65, jun./2018.
11. Jones TA, Perry RJ, Wake MJ. Marsupialization of a large unilateral mandibular dentigerous cyst in a 6-year-old boy-a case report. *Dent Update.* V. 30. n. 10, p. 557-61, dez./2003.
12. Hupp JR, Ellis E, Tucker MR, *Cirurgia Oral e Maxilofacial Contemporânea.* Rio de Janeiro: Grupo GEN, 2021. 9788595157910. Disponível em: <https://integrada.minhabiblioteca.com.br/#/books/9788595157910/>.
13. Boraks S, *Medicina Bucal.* São Paulo: Grupo A, 2011. 9788536701523. Disponível em: <https://integrada.minhabiblioteca.com.br/#/books/9788536701523/>. Acesso em: 14 de março de 2021.
14. Santos TDS, Antunes AA, Avelar RL Antunes ap. Cistos odontogênicos: estudo epidemiológico de 72 casos. *Rev. bras. cir. cabeça pescoço.* v. 36, n. 1, p. 30-32, jan/mar, 2007.
15. Da Silva ID, Lobo F, Da Silva BG, Tolentino EDS, Iwaki LCVD, Da silva MC. Cistos odontogênicos inflamatórios e de desenvolvimento: estudo observacional e retrospectivo de 23 anos. *Revista da Faculdade de Odontologia de Porto Alegre.* v. 61, n. 1, jan./jun, 2020,
16. Pereira JV, De Figueiredo DU, Souza EA, Holmes TSV, Gomes DQDC, Cavalcanti AL. Prevalência de cistos e tumores odontogênicos em pacientes atendidos na Fundação Assistencial da Paraíba: estudo retrospectivo. *Arq. Odontol.* v. 46, n. 2, p. 75-81, jun./2010.
17. De Carvalho RWF, Avelar RL, Da Costa FAA, Andrade ESDS, Laureano Filho JR, Vasconcelos BCDE. Cisto Dentígero: Um Estudo Epidemiológico de 192 Casos.

**Cisto Dentígero Associado à Coroa de Dois Dentes Permanentes: Relato de Caso. Fabiana de Souza Matos; Daynara Mourão Veras Novaes; Rufino José Klug. JNT- FACIT BUSINESS AND TECHNOLOGY JOURNAL. QUALIS B1. Abril 2021. Ed. 25. V. 1. Págs. 62-72. ISSN: 2526-4281 <http://revistas.faculdefacit.edu.br>. JNT. E-mail: [jnt@faculdefacit.edu.br](mailto:jnt@faculdefacit.edu.br).**

Pesquisa Brasileira em Odontopediatria e Clínica Integrada, v. 11, n. 3, p. 335-339, julho/set, 2011.

**18.** Silveira VAS, Pereira AC, Amadei SU, Do Carmo ED, CarvalhoYR. Cisto dentígero inflamatório relacionado a dente permanente: considerações etiopatológicas. Rev. odontol. UNESP, vol.38, n3, p.143-147, jun./2009.

**19.** BILLODEAU EA, COLLINS BM. Odontogenic cysts and neoplasms. Surg. Patol. In press. 2016.