

## JNT - FACIT BUSINESS AND TECHNOLOGY JOURNAL ISSN: 2526-4281 - QUALIS B1



**BENEFÍCIOS DA LASERTERAPIA NA  
EXTRAÇÃO DE TERCEIROS MOLARES**

**BENEFÍCIOS DA LASERTERAPIA NA  
EXTRAÇÃO DE TERCEIROS MOLARES**

**Emanuel Victor Maranhão de ARAUJO**  
Faculdade de Ciências do Tocantins FACIT  
E-mail:

[dr.emmanuel.araujo@faculadefacit.edu.br](mailto:dr.emmanuel.araujo@faculadefacit.edu.br)

**Kássia Rúbia de Freitas BORGES**  
Faculdade de Ciências do Tocantins FACIT  
E-mail: [kassia.rubia@hotmail.com](mailto:kassia.rubia@hotmail.com)



## RESUMO

**Introdução:** O protocolo da laserterapia é um meio alternativo para minimizar o desconforto pós-operatório nas extrações dentárias, tendo uma ação analgésica, anti-inflamatória, reparo tecidual e ósseo. **Objetivo:** Descrever por meio de relato de caso, um comparativo do passo a passo das extrações de terceiros molares, associada ao uso da laserterapia no pós-operatório desses procedimentos, buscando uma recuperação mais confortável para o paciente. **Descrição do caso clínico:** Foram realizadas as extrações dos elementos 38 e 48, do paciente MSL, com intervalo de nove dias entre cada extração. Após a remoção do elemento 48, foram realizadas três sessões de laserterapia em intervalo de três dias entre cada sessão, com laser de baixa potência (TERAPY EC/DMC), em toda a extensão da incisão, sendo as duas primeiras sessões com drenagem linfática, na região de cabeça e pescoço. Após a extração do elemento 48, foram dadas todas as instruções pós-operatória ao paciente. O mesmo não fez uso de nenhum analgésico ou anti-flamatorio. Somente após a remoção do elemento 38, foram prescritos uso de analgésico e anti-flamatorio. **Resultados:** Percebermos que, com o uso da laserterapia o pós-operatório é mais favorável, com menos dor, edema e uma reparação tecidual até três vezes mais rápida, mesmo sem o uso de fármacos, quando comparada à extração do elemento 38, na qual não foi realizada a laserterapia após sua remoção. **Conclusão:** O uso da laserterapia após as extrações de terceiros molares proporciona menos dor e edema ao paciente, quando comparado a extrações sem o uso da laserterapia.

**Palavras-chave:** Laserterapia. Cirurgia. Edema. Cicatrização.

## ABSTRACT

**Introduction:** The laser therapy protocol is an alternative means of minimizing postoperative discomfort in dental extractions, having an analgesic, anti-inflammatory, tissue and bone repair action **Objective:** Describe a case report means, a step-by-step comparison of third molar extractions, associated with the use of laser therapy in the postoperative period of these procedures, seeking a more comfortable recovery for the patient. **Description of the clinical case:** The MSL patient's 38 and 48 element extractions were performed, with an interval of nine days between each extraction. After the removal of the element 48, three laser therapy sessions were performed at a three-day interval between each session, with low power laser

**Emmanuel Victor Maranhão de Araujo; Kássia Rúbia de Freitas Borges; Benefícios da Laserterapia na Extração de Terceiros Molares. JNT- Facit Business and Technology Journal. QUALIS B1. 2021. Ed. 26. Maio. V. 1. Págs. 129-136. ISSN: 2526-4281 <http://revistas.faculdefacit.edu.br>. JNT. E-mail: [jnt@faculdefacit.edu.br](mailto:jnt@faculdefacit.edu.br).**

(THERAPY EC/DMC), throughout the length of the incision, the first two sessions with lymphatic drainage, in the head and neck region. After the extraction of the element 48, the patient was given all the postoperative instructions and only after the removal of the element 38, the use of analgesic and anti-inflammatory was prescribed. **Results:** We realize that with the use of laser therapy the postoperative is more favorable, with less pain, edema and tissue repair up to three times faster, even without the use of drugs, when compared to the extraction of the element 38, which was not performed laser therapy after its removal. **Conclusion:** The use of laser therapy after extractions of third molars, provides less pain and edema to the patient, when compared to extractions without the use of laser therapy.

**Keywords:** Lasertherapy. Surgery. Edema. Healing.

## INTRODUÇÃO

O tratamento utilizando a laserterapia é algo de grande novidade para a odontologia moderna. O mesmo traz consigo diversos benefícios, pois, esta opção terapêutica proporciona ao paciente um pós-operatório mais confortável e em menor tempo. O laser é uma radiação, sendo ela eletromagnética de caráter não ionizante, sua atuação possível em pequenas áreas através da monocromaticidade<sup>1</sup>. Existem dois tipos de lasers, classificados em alta (LAI) e baixa intensidade (LBI). Entre os mais utilizados para cicatrização estão o de HeNe (hélio-neônio), AsGa (arseneto de gálio) e AsGaAl (arseneto de gálio e alumínio)<sup>2</sup>, na área odontológica utiliza-se o de baixa potência, em tratamentos como aftas, lesões necrosantes, queilite angular, extrações de terceiros molares, dentre outros.<sup>3</sup>

Para o tratamento da dor ou seja uma analgesia, como em casos de pequenas lesões e ulcerações, utiliza o laser infravermelho LBI, através de seus efeitos bioquímicos, eletromagnéticos e bioenergéticos, auxiliando também no processo de cicatrização.<sup>4</sup> Esse tipo de laser ampara o processo inflamatório devido atuar na maturação celular não provocando sua lise, além, de acelerar a proliferação celular, aumentando assim o tecido granulamatoso e diminuindo a ação dos mediadores inflamatórios.<sup>5</sup>

O sucesso no combate ao processo inflamatório depende da potência e do comprimento de onda estabelecido pelo laser utilizado. Dessa forma, quanto menor o comprimento de onda, maior sua ação, sendo assim gerando maior influência nas células epiteliais após sua penetração<sup>6</sup>. A forma de aplicar o laser na área odontológica por se trata de

lesões menores deve ser de maneira pontual a lesão, devido o fator do laser ter entre 640 e 940 nm de comprimento de onda<sup>7</sup>.

Ao decorrer do trabalho, será relatado um caso clínico, de um paciente M.S.L do sexo masculino, com 19 anos de idade, que procurou o consultório odontológico para realizar a extração de seus terceiros molares inferiores de ambos os lados (Figura 1) Foi utilizado a laserterapia como opção terapêutica para garantir um pós-operatório mais confortável, otimizando o processo de cicatrização.

## DESCRIÇÃO DO RELATO DE CASO

Sabemos que os terceiros molares conhecidos popularmente como dentes sisos, sendo sua extração indicada por causar, pericoronarite, mau hálito, má oclusão, lesões, desconforto e etc. Tendo em vista que a extração de terceiros molares é uma cirurgia mais complexa, quando comparada às demais extrações, que muitas vezes á necessidade de desgaste ósseo; com um pós-operatório mais desconfortável e com possíveis complicações durante e após a cirurgia.

Para a realização desse procedimento, buscamos sempre técnicas cirúrgicas menos invasivas, e uso de meios tecnológicos para minimizar as possíveis complicações durante e após a cirurgia.

Foram realizadas as extrações dos elementos 38 e 48, do paciente MSL, com intervalo de nove dias entre cada extração, em ambas extrações foram realizados protocolos cirúrgicos idênticos e foi fotografado os procedimentos realizados, com intuito de observar o feito do uso da laserterapia no pós-operatório da primeira extração (elemento 48) evitando possíveis efeitos no laser na segunda extração (elemento 38).

Na extração do elemento do 48 foi realizado anestesia infiltrativa e alveolar inferior, direta e indireta com mepivacaina 2%, incisão relaxante na vestibular do segunda molar (elemento 47) com lamina de bisturi 15c, descolamento tecidual, osteotomia na vestibular, com a broca 701 (Figura 2), odontosecção vestibulo lingual com a broca zecrya, remoção do elemento 48 (Figura 3), curetagem alveolar, irrigação com soro fisiológico e sutura (Figura 5).

Após a remoção do elemento 48, foram realizadas três sessões de laserterapia (Figura 4,7,8 e 9) em intervalo de três dias entre cada sessão, com laser de baixa potência (THERAPY EC/DMC), vermelho 808 nm e infravermelho 660 nm simultaneamente em 2J de energia, aplicando em toda a extensão da incisão, com 1cm de distância entre um ponto e outro da aplicação do laser(Figura 7,8 e 9), sendo as duas primeiras sessões com drenagem linfática, na

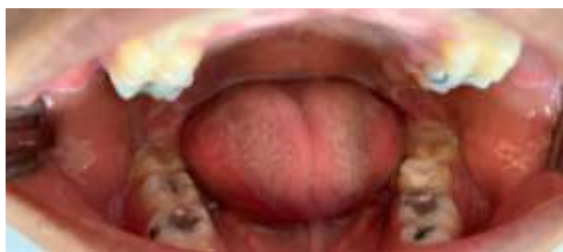região de cabeça e pescoço, submentoniana (Figura 10), submandibular (Figura 11) e auricular (Figura 12), com laser infravermelho em 2J de energia.

Sabendo-se que a laserterapia tem um efeito analgésico, anti-inflamatório, estimula o reparo ósseo e tecidual, foram suspensos o uso de fármacos, utilizando apenas da laserterapia para minimizar os sintomas pós-operatório, sendo que foram dadas todas as instruções ao paciente e prescrito o uso de um analgésico e anti-inflamatório caso necessário, o qual não fez uso, o mesmo foi observado durante todo esse período.

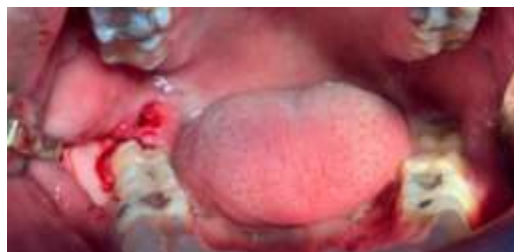Na extração do elemento 38 foi realizado anestesia infiltrativa e alveolar inferior, direta e indireta com mepivacaina 2%, incisão relaxante na vestibular do segundo molar (elemento 37) com lamina de bisturi 15c, descolamento tecidual, osteotomia na vestibular, com a broca 701, odontoseção vestibulo lingual com a broca zecrya, remoção do elemento 38, curetagem alveolar, irrigação com soro fisiológico e sutura (Figura 6).

Após a remoção do elemento 38 foram dadas todas as instruções ao paciente e prescrito o uso de um analgésico e anti-inflamatório, o qual fez uso, o mesmo foi observado durante todo esse período. Avalie a linearidade da dor do paciente por meio de um questionário oral, envolvendo as seguintes questões: Em uma escala de 0 a 10, qual é o seu nível de dor e desconforto? Você notou inchaço em seu rosto? De acordo com a descrição do paciente uma nota 4 com pouco edema após a extração do elemento 48 que teve o uso do laser após sua extração e uma nota 7 com edema moderado após a extração do elemento 38 que não teve aplicação do laser após sua extração.

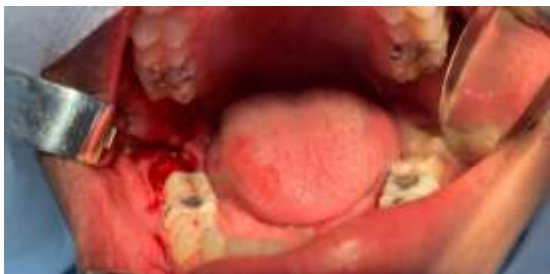Feito o acompanhamento pós-cirúrgico em ambas as extrações, observou-se o processo de reparação tecidual, a qual a região submetida a laserterapia do elemento 48, teve uma cicatrização bastante significativa em apenas seis dias após a extração, removendo então a sutura neste período (Figura 13). Enquanto, o processo de reparação tecidual da região do elemento 38, a qual, não foi submetida a laserterapia, teve um reparo tecidual mais lento (Figura 14), levando um período de doze dias para obter o mesmo resultado, removendo a sutura somente doze dias após a extração do elemento 38 (Figura 16).



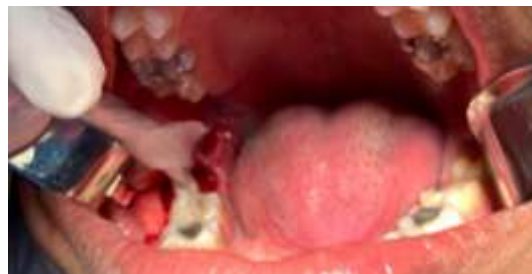**Figura 1.** Elementos 38 e 48 antes da extração



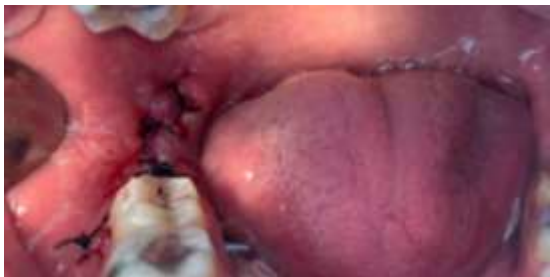**Figura 2.** Osteotomia na vestibular do elemento 48



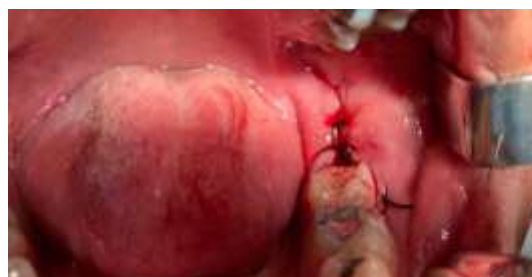**Figura 3.** Alvéolo dentário após extração do elemento 48



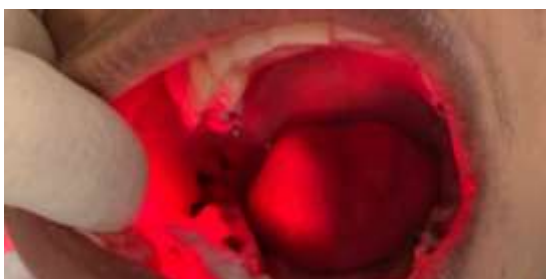
**Figura 4.** Aplicação do laser direto no alvéolo do elemento 48



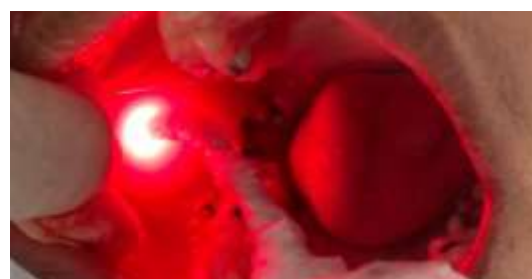**Figura 5.** Sutura da região do elemento 48



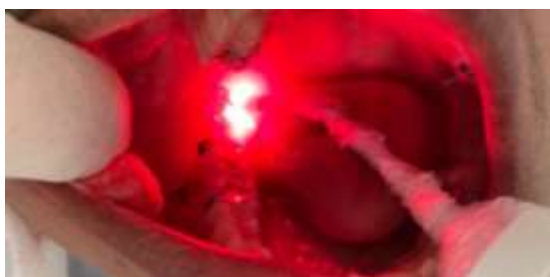
**Figura 6.** Sutura da região do elemento 38



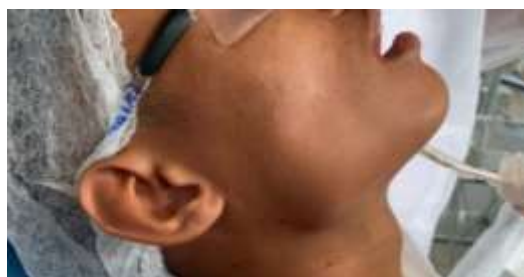**Figura 7.** Aplicação do laser na região do elemento 48



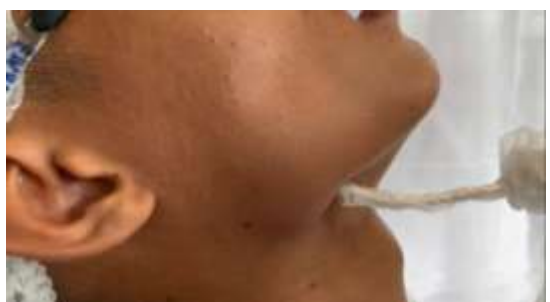**Figura 8.** Aplicação do laser na região do elemento 48



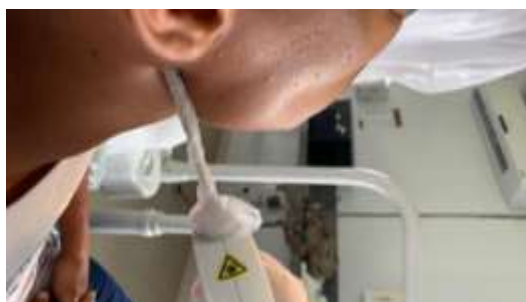**Figura 9.** Aplicação do laser na região traumatizada



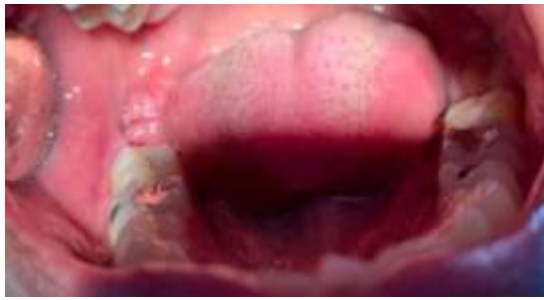**Figura 10.** Drenagem linfática submentoniana



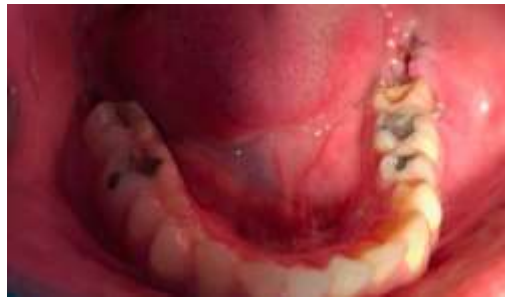**Figura 11.** Drenagem linfática submandibular



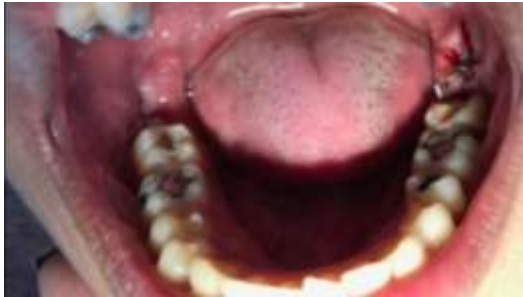**Figura 12.** Drenagem linfática auricular



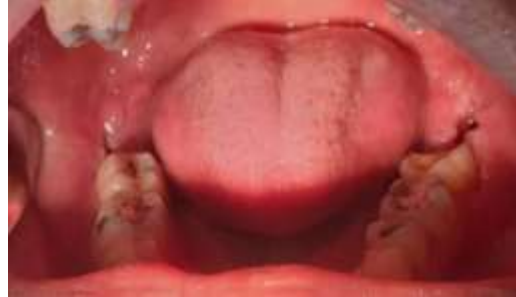**Figura 13.** Remoção de sutura seis dias após a extração do elemento 48



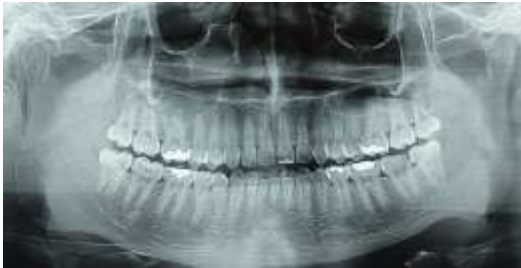**Figura 14.** Sete dias após a extração do elemento 38



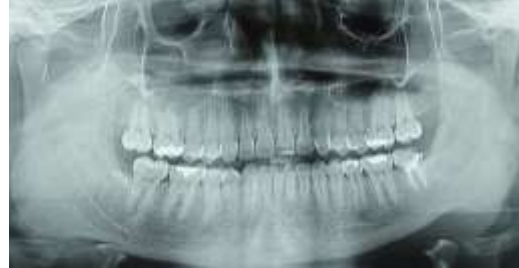**Figura 15.** Doze dias após extração do elemento 48



**Figura 16.** Remoção de sutura doze dias após a extração do elemento 38



**Figura 17.** Radiografia panorâmica antes das extrações



**Figura 18.** Radiografia panorâmica dois meses após as extrações

## DISCUSSÃO

A laserterapia vem sendo bastante utilizada na odontologia clínica e hospitalar, tendo em vista seu efeito analgésico, anti-inflamatório e estimulador no processo regenerativo tanto tecidual como ósseo<sup>11</sup>. Sabemos que uso de fármacos tem seus efeitos adversos e contraindicações, pacientes com determinadas alterações sistêmicas não podem fazer o uso de determinados fármacos, decorrente da sua condição sistêmica. Com isso a laserterapia vem sendo uma inovação não somente na odontologia, mas, na medicina também, trazendo uma terapia menos invasiva, sem muitas contra indicações e efeitos adversos<sup>13</sup>.

Porém, a laserterapia ainda não é algo acessível para a maioria da população, por ser um tratamento que requer um investimento alto por parte do cirurgião dentista e do paciente, essa terapia ainda está mais restrita a população de um poder financeiro maior. O que faz a maioria da população optar pelo tratamento convencional, que traz resultados nem sempre

animadores, com um pós-operatório mais desconfortável e lento, quando comparado ao uso da laserterapia<sup>12</sup>. Sabemos que extrações de terceiros molares é um procedimento cirúrgico bastante complexo que na maioria das vezes pode vir a ter suas complicações, por ter um pós-operatório bastante doloroso e desconfortável para os pacientes<sup>8</sup>.

Percebemos que, com o uso da laserterapia após a extração do elemento 48, o pós-operatório é mais favorável, com menos dor e edema, mesmo sem o uso de fármacos, um reparo tecidual até três vezes mais rápido, acelerando o processo de cicatrização na região submetida ao laser, quando comparada a extração do elemento 38, o qual não foi realizada a laserterapia após sua remoção, trazendo mais desconforto para o paciente, mesmo com uso de analgésicos e anti-inflamatório. Quanto à regeneração óssea, não houve diferença significativa entre a região submetida a laserterapia, porém, houve uma boa resposta analgésica e anti-inflamatória, proporcionando melhores resultados pós-operatório, quando comparado a extração sem o uso da laserterapia.

O efeito do laser no reparo ósseo não é muito expressivo, pois não foi seguido com mais sessões de tratamento a laser no protocolo de uso (Figura 17 e 18), e o tecido ósseo precisa de mais estimulação a laser para obter resultados mais eficazes<sup>9</sup>.

## CONCLUSÃO

O uso da laserterapia após as extrações de terceiros molares, proporciona menos dor e edema ao paciente, podendo até em alguns casos ser suspenso o uso de fármacos, preservando o sistema hepático e renal do paciente. Quando comparado a extrações sem o uso da laserterapia é nítido a eficácia do laser em procedimentos odontológicos, trazendo benefícios tanto ao paciente e ao cirurgião dentista, diminuindo o tempo de espera na cicatrização. É interessante que o cirurgião dentista busque meios alternativos para minimizar esses desconfortos gerados pela extração, tendo como a laserterapia um meio alternativo para isso, com um custo benefício extraordinário, tendo em vista o bem-estar do seu paciente.



## REFERÊNCIAS<sup>1</sup>

1. Almeida L. Laserterapia na odontologia. *Biodonto*. 2004; 1(1):1-89.
2. Bourguignon Filho AM, Feitosa RCA, Beltrão GC, Pagnoncelli MR. Utilização do laser de baixa intensidade no processo de cicatrização tecidual. Revisão de literatura. *Revista Portuguesa de Estomatologia, Medicina Dentária e Cirurgia Maxilofacial*. 2005;46(1):37-43.
3. Theodoro LH, Garcia VG. Lasers em implantodontia. *JBC*. 2001; 5(30):525-9.
4. Abergel RP, Lam TS, Meeker CA, Dwyer RM, Uitto J. Low energy lasers stimulate collagen production in human skin fibroblast cultures. *Clin Res*. 1984; 32:16-25.
5. Baxter GD. *Therapeutic lasers: theory and practice*. New York: Churchill Livingstone; 1994.
6. Dallan LAO, Oliveira SA. Cirurgia de revascularização transmiocárdica a laser de CO<sub>2</sub>. *Rev Bras Cirur Cardiovasc*. 2000; 15:89-104
7. Mester E, Mester AF, Mester A. The biomedical effects of laser application. *Lasers Surg Med*. 1985; 5:31-9.
8. De Oliveira FA. Indicações e tratamentos da laserterapia de baixa intensidade na odontologia: uma revisão sistemática da literatura. *HU Rev*. 2018; 44(1): 85-96.
9. Siqueira MBLD et al. A terapia com laser em especialidades odontológicas. *Revista Cubana de Estomatología*. 2015;52(2):143-9.
10. Barbosa KGN, Gordón-Núñez MA, Sarmiento CFM, D'Ávila S. Perfil dos estudos sobre a analgesia com o laser de baixa intensidade na clínica odontológica: revisão sistematizada da literatura. 2014; 16(1):92-102.
11. Assis VKS. Cardoso FL, Silva BP. Aplicabilidade da laserterapia no cenário odontológico: uma terapêutica em ascensão – revisão de literatura. 2019; 5(1):1-6.
12. Zanca MM, Borges LL, Hachmann C, Almeida AS, Muniz MS. Laserterapia de baixa intensidade: tratamento inovador na odontologia. 2016; 1(1):27.
13. Mansourian A, Pourshahidi S, SadrzadehAfshar M, Ebrahimi H. A Comparative Study of Low-Level Laser Therapy and Transcutaneous Electrical Nerve Stimulation as an Adjunct to Pharmaceutical Therapy for Myofascial Pain Dysfunction Syndrome: A Randomized Clinical Trial. *Front Dent*. 2019; 16(4):256-64.

---

<sup>1</sup> De acordo com as normas de Trabalho de Conclusão de Curso da FACIT, baseada nas normas Vancouver. Disponível em: [http://www.nlm.nih.gov/bsd/uniform\\_requirements.html](http://www.nlm.nih.gov/bsd/uniform_requirements.html).

14. Silva-Neto JMA, Santos JKB, Gomes NMA, Silva CC, Barros JVA, Medeiros LBB. Aplicação da laserterapia de baixa intensidade na odontologia: revisão integrativa. REAS/EJCH. 2020; 5(39):2178-91.