

JNT - FACIT BUSINESS AND TECHNOLOGY JOURNAL ISSN: 2526-4281 - QUALIS B1



**RECONCILIAÇÃO ENTRE CARACTERÍSTICAS
OROFACIAIS ANTE E POST MORTEM EM CABEÇAS
DE SUÍNOS**

**RECONCILIATION BETWEEN OROFACIAL
CHARACTERISTICS BEFORE AND POST MORTEM IN
PIG HEADS**

Andressa Souza de ÁVILA
Faculdade de Ciências do Tocantins FACIT
E-mail: andressasouzaavila@gmail.com

Gusthavo de Andrade PEREIRA
Faculdade de Ciências do Tocantins FACIT
E-mail: gusthavoandradetd@gmail.com

Adolfo da SILVA-MELO
Faculdade de Ciências do Tocantins FACIT
E-mail: adolfoants@gmail.com

Myrella Lessio CASTRO
Faculdade de Ciências do Tocantins FACIT
E-mail: myrellacastro@faculadefacit.edu.br



RESUMO

Introdução: A Odontologia Legal ganhou grande importância nos últimos anos, principalmente na identificação de cadáveres em acidentes de grande repercussão, como por exemplo, acidentes aéreos, incêndios e afogamentos em grande escala. Nessas identificações, de cadáveres em desastres de grande magnitude, o reconhecimento dos indivíduos é feito cerca de 70% por meio dessa vertente. **Objetivo:** O objetivo do trabalho foi comparar a arcada dentária de suínos *ante mortem* com as modificações ocorridas no processo *post mortem* através de radiografias periapicais, após 12 meses de observação. **Métodos:** Um total de 9 cabeças suínas com dentes restaurados e tratados endodonticamente foram colocados em três ambientes distintos: água (simulação de vítimas de afogamento), solo (simulação de vítimas que foram enterradas), fogo (simulação de vítimas de incêndios), com radiografias tiradas antes e após a colocação das cabeças em cada ambiente, que ficaram 12 meses em observação. **Resultados:** Nas cabeças carbonizadas restaram apenas restos de osso, perdendo os dentes. As enterradas e as do ambiente com água mantiveram-se, conservando a maioria dos dentes e estruturas anatômicas importantes. **Conclusões:** Os procedimentos odontológicos são de suma importância no reconhecimento de vítimas, quando estes são comprovados pelos prontuários odontológicos ou radiografias tiradas antes e após o falecimento das vítimas. A influência extrínseca que mais resultou em danos às estruturas ósseas e dentárias das cabeças suínas foi a carbonização, podendo demonstrar que vítimas de incêndios apresentarão estruturas dentárias mais destruídas que vítimas de afogamentos ou vítimas já enterradas.

Palavras-chaves: Odontologia legal. Medicina legal. Desastres naturais.

ABSTRACT

Introduction: Legal dentistry has gained great importance in recent years, especially in accidents of great repercussion, such as air accidents, fires and drowning on a large scale. In the identification of corpses in disasters of great magnitude, the recognition of individuals is made about 70% through this aspect. **Objective:** The objective of the study was to compare the dental arch of ante-mortem pigs with the changes that occurred in the post-mortem process through periapical radiographs, during 12 months of observation. **Methods:** A total of 9 swine heads with restored and endodontically treated teeth were placed in three different

environments: water (simulation of drowning victims), soil (simulation of victims who were buried), fire (simulation of fire victims), with radiographs taken before and after placing the heads in each environment, which were observed for 12 months. Results: In the charred heads, only bone remains, losing teeth. The buried ones and those in the environment with water were maintained, preserving most of the important teeth and anatomical structures. **Conclusions:** Dental procedures are of paramount importance in recognizing victims, when these are confirmed by dental records or radiographs taken before and after the victims' deaths. The extrinsic influence that most resulted in damage to the bone and dental structures of the swine heads was carbonization, which may demonstrate that fire victims will have more destroyed dental structures than drowning victims or victims already buried.

Keywords: Forensic dentistry. Legal medicine. Natural disasters.

INTRODUÇÃO

Na Medicina Forense a identificação pessoal é muito válida, no quesito de razões legais e humanitárias, onde é muito comum ser iniciada antes mesmo de se determinar as causas da morte¹. Quando uma pessoa é vítima de homicídio ou encontra-se desaparecida, a investigação do caso é dirigida a partir do momento em que ela é corretamente identificada. Dessa maneira, o processo de identificação é fundamental e dá iniciativa às investigações.

Vários são os métodos utilizados no momento da identificação dos corpos, como reconhecimento visual de roupas ou objetos, impressões digitais, análises de DNA, além da investigação através de cabelos e dentes, como também a investigação sucinta da morfologia da dentição das vítimas^{1,2}. Nos casos em que os corpos se encontram no processo de decomposição, queimados, fragmentados ou esqueletizados, comumente a dentição estará intacta e poderá fornecer informações valiosas que ajudarão no processo de identificação³. Essa é uma verdade que pode ser comprovada principalmente em casos de incêndio e desastres em massa¹.

Evidências de grande valia na área da Odontologia Forense é obtida através das radiografias intra-orais, pela quantidade de informações obtidas no filme⁴. As características individuais, como forma, tamanho e anatomia dos dentes podem ser úteis¹. As informações mais importantes são dadas pelo cirurgião dentista, como cárie ou procedimentos que foram realizados pelo cirurgião-dentista, pois são facilmente visíveis nas radiografias^{3,4}. Dessa forma, a identificação humana através de radiografias intra-orais consiste na comparação entre radiografias tiradas em vida (*ante mortem*), registradas em prontuários odontológicos e

radiografias tiradas após a morte (*post mortem*), como é o caso das radiografias periapicais⁴. Atualmente, o uso de radiografias tem sido amplamente utilizadas, pois são consideradas padrão ouro para identificação *ante mortem* quando comparadas a dados escritos, pelo fato de ter uma menor taxa de erro humano, ser mais simples e acessível financeiramente⁵.

Assim, o presente trabalho objetivou comparar a arcada dentária de suínos *ante mortem* com as modificações ocorridas no processo *post mortem* através de radiografias periapicais, sob diferentes tipos de situações, além de elucidar como os fatores extrínsecos atuam nas estruturas dentárias.

MATERIAL E MÉTODO

O presente trabalho consiste em uma pesquisa exploratória e analítica, que foi dividida em duas etapas primordiais: 1) a revisão bibliográfica pautou-se em buscar uma fundamentação crítica através de trabalhos encontrados nas bases de dados Pubmed e Google acadêmico, com artigos filtrados entre os anos de 2006 a 2020 para confecção da base do texto; 2) e a pesquisa de campo, de caráter qualitativo, deu-se através de comparações dos experimentos odontológicos antes e depois da morte dos suínos, após um período de 12 meses em decomposição, distribuídas em três pontos localizadas próximo à Faculdade de Ciências do Tocantins (FACIT).

Os procedimentos realizados foram restaurações de amálgama e resina composta, além de tratamentos endodônticos em nove cabeças de suínos (Quadro 1). As cabeças de suínos foram adquiridas por meio de doação de abatedouro alimentício, sendo estas mantidas em congelador antes de iniciar a pesquisa (Anexo 1). Estas foram divididas em trios e colocadas dentro de uma gaiola de ferro, no qual três cabeças foram enterradas, três carbonizadas ao ar livre e três inseridas na lagoa (tabela 1). As tomadas radiográficas se deram antes e após os procedimentos clínicos e depois dos 12 meses de decomposição.

Quadro 1. Procedimentos realizados nos elementos dentários nas cabeças suínas e seus respectivos materiais.

Procedimentos	Elementos	Materiais
Restauração	1º Molar direito e 2 Molar esquerdo de cada cabeça suína	Amálgama

	2° Molar Direito de cada cabeça suína	Ácido fosfórico 37% (Condor), adesivo Ambav (FGM), Resina composta Lis cor A3 (FGM) e fotopolimerizador por 40 segundos (Kavo). Resina Composta - Opallis
	1° Molar esquerdo cada cabeça suína	
Tratamento endodôntico	4° pré-molar cada cabeça suína	Endofill (Dentsply), cone de guta percha (Dentsply), restaurador provisório Obtur (Maquira), ácido fosfórico 37% (Condor), adesivo Ambav (FGM), resina composta Charisma cor A3 (Heraeus) e fotopolimerizador por 40 segundos (Kavo).

Tabela 1. Trios das cabeças suínas, classificação dos ambientes do experimento sorteado e materiais utilizados.

Números das cabeças	Destino das cabeças	Materiais
N3, N5 e N9	Carbonizadas e depois deixadas ao ar livre.	Álcool, como agente inflamável, roupas, sapatos e plásticos.
N1, N2 e N7	Inseridas no lago.	Arame liso com comprimento de 4m.
N4, N6 e N8	Enterradas	Pá.

39

Após esses procedimentos foram aguardados 12 meses para a coleta. Foram realizadas fotos e radiografias periapicais para comparação dos procedimentos realizados.

RESULTADOS

Realizou-se uma análise qualitativa das cabeças de suínos após 12 meses sob efeito dos fatores extrínsecos água, fogo e solo, no qual os resultados foram expostos através de imagens comparativas do *ante e post mortem* com as principais alterações sofridas pelas amostras durante esse período.

Após análise detalhada das cabeças carbonizadas N3, N5 e N9 fez-se a comparação das radiografias tiradas antes (Figura 1) e as imagens obtidas após 12 meses de análise.

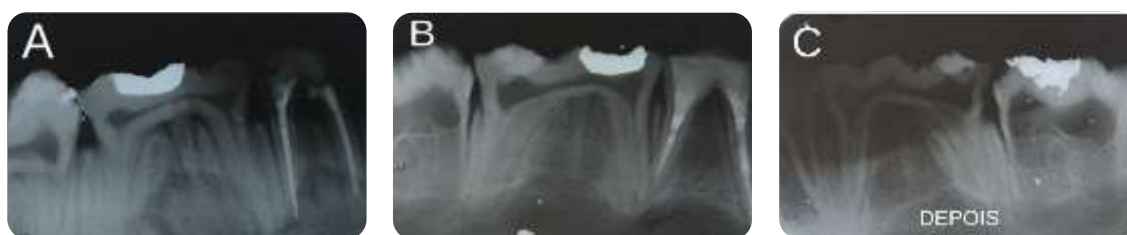

Figura 1. Radiografias das cabeças N3 (A), N5 (B) e N9 (C), mostrando os elementos dentários de suínos, antes das cabeças serem carbonizadas. **Fonte:** Os autores.

Na figura 1 é possível notar que não há nenhuma elemento com perda óssea e não há perda dental. Porém, nos restos ósseos das mesmas cabeças após o processo de decomposição, observou-se grande destruição óssea, e nenhuma preservação dentária destas cabeças restando apenas restos mandibulares, perdendo praticamente toda maxila (figura 2), mostrando que em situações de incêndio, possivelmente os elementos dentários se apresentarão muito destruídos. Não foram realizadas radiografias periapicais depois da decomposição devido à grande destruição óssea dos elementos dentários.

40



Figura 2. Restos ósseos das cabeças suínas N3, N5 e N9 após serem carbonizadas. **Fonte:** Os autores.

Diferindo das cabeças carbonizadas, comparando as radiografias das cabeças antes de serem enterradas e depois da decomposição (figura 3), houve uma boa conservação dos procedimentos realizados, principalmente dos tratamentos endodônticos e nas restaurações em resina e amálgama na cabeça N4, N6 e N8 no qual ficaram semelhantes aos resultados obtidos inicialmente. Em relação à estrutura óssea, a altura alveolar e o espaçamento periodontal permaneceram semelhantes, existindo perdas sem sequelas maiores.

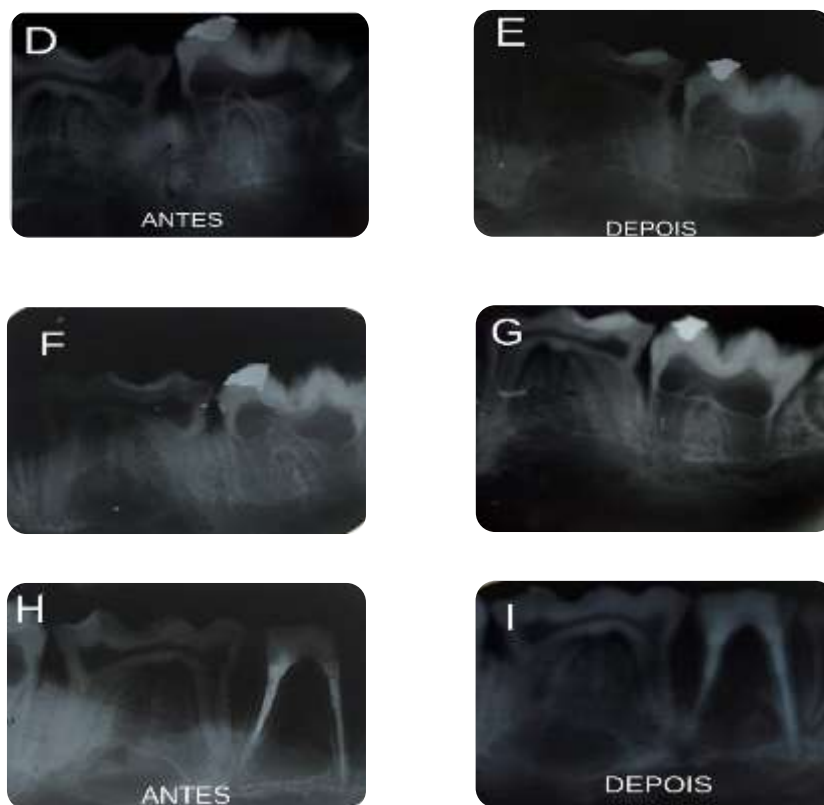


Figura 3. Radiografias de elementos dentários das cabeças suínas N1, N2 e N7, antes e depois de serem deixadas no lago. N1: J e K. N2: L e M. N7: N e O.

Analisando as radiografias tiradas após o enterramento, conclui-se que as cabeças enterradas foram bem preservadas durante os 12 meses, perdendo apenas alguns elementos dentários (incisivos e pré-molares).

Nas cabeças N1, N2 e N7, que ficaram na água, houve uma ótima conservação dos procedimentos realizados em todos os elementos dentários, mostrando um bom selamento marginal, pouca destruição do material e boa resistência ao fator extrínseco através das

radiografias tiradas após a decomposição das cabeças (figura 4). Porém, no que se refere à preservação óssea, este fator extrínseco fez com que houvesse bastante destruição e perdas, tanto no processo alveolar, como no espaçamento periodontal.

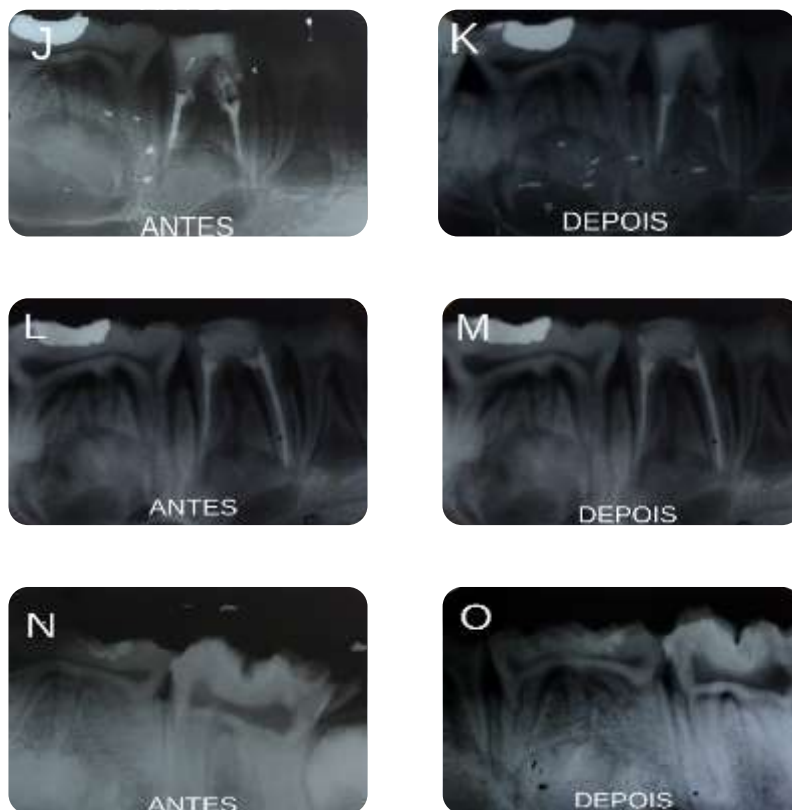


Figura 4 Radiografias de elementos dentários das cabeças suínas N1, N2 e N7, antes e depois de serem deixadas no lago. N1: J e K. N2: L e M. N7: N e O.

Assim, os resultados mostraram que, quanto às cabeças carbonizadas, restaram apenas restos de ossos, pois perderam muitas estruturas anatômicas e principalmente os elementos dentários. As cabeças que foram enterradas e as outras que ficaram no ambiente com água apresentaram grande parte das estruturas ósseas e parte das arcadas dentárias intactas.

DISCUSSÃO

Atualmente, a Odontologia Forense tornou-se um meio essencial na resolução de casos jurídicos, criminais e administrativos. Por meio dela, várias vítimas de catástrofes, homicídios, incêndios e acidentes aéreos, podem ser identificados individualmente por meio

de perícia odontológica. Sendo assim, os mesmos podem receber o atestado de óbito, como consequência positiva, não sendo enterrados como indigentes, por mérito desta especialidade¹⁵.

O elemento dental é a estrutura do corpo mais indestrutível e possui mais características do que qualquer outra parte do corpo⁶. Com isso, em uma perícia a comparação dos restos dentais e arcadas são mais fáceis de se desenvolver pelo fato de oferecer resultados mais rápidos, dentro de apenas horas ou minutos, caso os dados *ante mortem* estejam disponíveis⁷.

Dessa forma, as radiografias periapicais são de suma importância, pois se trata de um método seguro, acessível e eficaz, levando à um resultado positivo, pois graças à conservação genuína dos elementos dentários, que pode resistir à uma temperatura de até 600°C, é um método viável até em situações em que há vítimas carbonizadas⁷. Contudo, esse meio de identificação humana conta com profissionais especializados para o processo de remoção do material genético, que muitas vezes é desconhecido pelo CD⁸.

Os documentos utilizados para a comparação *ante mortem* e *post mortem* são os prontuários odontológicos, modelos em gesso, radiografias das arcadas dentárias e rugosidade palatina⁹. Na presente pesquisa usou-se como meio de comparação as radiografias periapicais realizadas no início da pesquisa, sendo de bastante relevância clínica, pois através delas foi possível a comparação entre as estruturas anatômicas (como tamanho e forma das coroas, anatomia pulpar, e posição e forma da crista do osso alveolar), e as mudanças ocorridas com os procedimentos realizados (como as restaurações e tratamento endodôntico), tendo como características únicas e individuais, sendo bem visíveis na radiografias¹⁰.

Em contrapartida, em pacientes vivos a obtenção de radiografias intraorais com boa qualidade não é uma tarefa difícil de executar. Porém, as radiografias feitas em pessoas falecidas trazem algumas dificuldades na execução podendo levar a alguns danos na coleta de informações⁷.

A qualidade dos tecidos apresentados no *post mortem*, em sua maioria se encontram em completa decomposição ou destruição. Esta é uma verdade comprovada através das radiografias *ante mortem* das cabeças suínas carbonizadas, onde os restos dentários estão extremamente frágeis, ou completamente atingidos. Isso demonstra que vítimas de incêndios ou vítimas mortas pelo fogo, apresentarão certo grau de dificuldade no momento de transparecer informações através de radiografias dentárias, pois os ossos da maxila e mandíbula poderão se apresentar destruídos.

Nas cabeças dos suínos retirados de ambientes como água e solo, tiveram suas estruturas bem frágeis dificultando a tomada radiográfica *post mortem*, onde os restos dentais dunderam ser facilmente retirados do alvéolo. Isso mostra que em casos de afogamentos ou vítimas já enterradas, a identificação será facilitada.

De acordo com os estudos de Buekenhout ¹¹(2014), diferentes ambientes podem ter diferentes influências sobre os restos ósseos, como cadáveres expostos à superfície se decopõem mais rápidos que os corpos que foram enterrados. Isso se explica pelo fato de que no solo a quantidade de oxigênio e a atividade predadora é inferior comparada à da superfície, e a temperatura é mais estável no solo do que fora tendo uma melhor conservação das estruturas anatômicas¹².

É notório que o fator extrínseco mais agressivo às estruturas dentárias foi o fogo, destruindo e fragilizando as estruturas ósseas e dentárias, fazendo com que fique mais fácil a decomposição em médio tempo, ou facilitando a ação de animais da região¹³.

A temperatura sofre influência das estações inverno e verão, tendo como resultados uma decomposição mais elevada no verão devido ao clima quente e a atividade predadora ser maior, fazendo com que estruturas sejam perdidas facilmente¹⁴. No inverno devido às temperaturas serem mais baixas, a preservação dos tecidos moles é maior e a atividade predadora é restrita¹⁵.

Logo as cabeças enterradas foram as que mais conservaram os restos ósseos, as cabeças submersas em água tiveram bastante destruição óssea e as cabeças carbonizadas perderam basicamente todas as estruturas dentárias, restando apenas restos ósseos¹⁶. Isso pode ser explicado pelas diferenças das temperaturas e atividade predadora a que foram expostas^{17,18}.

O fato das cabeças suínas apresentarem pouca estrutura óssea, pode ser explicada, pois acredita-se que animais podem ter invadido a gaiola e degradado as estruturas que restaram.

As etiquetas foram inseridas nos tecidos moles, no qual resultou perda de algumas, estas poderiam ter sido colocadas no osso da cabeça dificultando assim este acontecimento.

Contudo, a identificação através das radiografias periapicais foi possível, e mesmo sendo convencional demonstrou que é um método eficaz no reconhecimento de vítimas através das suas arcadas¹⁹.

Futuras pesquisas podem ser realizadas, com melhora na técnica utilizada para identificação das cabeças visando uma menor taxa de insucessos, como ocorreu com as cabeças carbonizadas para que, assim, seja comprovada a eficácia das radiografias periapicais

na identificação humana e mostrado se realmente a carbonização é a causa em que há maior insucesso no momento da comprovação.

CONCLUSÃO

A partir do estudo realizado, pode-se concluir que os procedimentos odontológicos são de suma importância no reconhecimento de vítimas, quando estes são comprovados pelos prontuários odontológicos ou radiografias tiradas antes e após o falecimento das vítimas. A influência extrínseca que mais resultou em danos às estruturas ósseas e dentárias das cabeças suínas foi a carbonização, podendo demonstrar que vítimas de incêndios apresentarão estruturas dentárias mais destruídas que vítimas de afogamentos ou vítimas já enterradas. Contudo, estudos futuros são necessários para comprovação de tais afirmações, com aprimoramentos das técnicas aqui utilizadas, para que assim sejam gerados mais resultados positivos, enriquecendo e desenvolvendo esta área de pesquisa.

REFERÊNCIAS¹

1. Gruber J, Kameyama MM. O papel da Radiologia em Odontologia Legal. *Pesqui Odontol Bras.* 2001;15 (3): 263-8.
2. Gonçalves ACS, Antunes JLF. Estimativa da idade em crianças baseada nos estágios de mineralização dos dentes permanentes, com finalidade odontolegal. *Odontologia e Sociedade.* 1999; 1(1):55-62.
3. Sainio P, Syrjanen SM, Komakow S. Positive identification of victims by comparison of ante-mortem and post-mortem dental radiographs. *J Forensic Odontostomatol.* 1990; 8(1):11-6.
4. Wood RE, Kirk NJ, Sweet DJ. Digital dental radiographic identification in the pediatric, mixed and permanent dentitions. *J Forensic Sci.* 199; 44(5):910-6.
5. Zilio F. Meios de identificação odontolegal: análise de laudos odontolegais emitidos pelo departamento médico legal de Porto Alegre-Rs. [Trabalho de Conclusão de Curso]. Passo Fundo: Faculdade Meridional; 2013.
6. Martinho RLM. A odontologia legal no processo de identificação forense de seres humanos em acidentes aéreos. [Trabalho de Conclusão de Curso]. Manaus: Faculdade de Odontologia, Universidade Federal do Amazonas; 2009.
7. Weems RA. Forensic Dental Radiography. In: Senn DR, Stimson PG. *Forensic*

¹ De acordo com as normas de Trabalho de Conclusão de Curso da FACIT, baseada nas normas Vancouver. Disponível em: http://www.nlm.nih.gov/bsd/uniform_requirements.html.

Dentistry. New York: CRC Press - Taylor & Francis Group; 2010.

8. Lima LFC, Junior EF, Pecoraro PVBF. Viabilidade da utilização de DNA dental na identificação humana em corpos carbonizados. *Revista Interdisciplinar de direito*. 2013; 10(2): 458-62.
9. Frari P, Iwashita AR, F G, Caldas JC, Scanavin MA, Daruge EJ. A importância do odontologista no processo de identificação humana de vítima de desastre em massa. Sugestão de protocolo de exame técnico-pericial. *Revista Odonto*. 2008;16 (31): 38-44.
10. Dammann D. Radiografia odontológica e odontologia forense Revisão de literatura. [Trabalho de Conclusão de Curso]. Porto alegre: Universidade federal do rio grande do sul; 2016.
11. Buekenhout I. Quando só restam ossos: Estudo da degradação e alteração óssea para estimativa do intervalo *post-mortem*. [Tese de Mestrado]. Coimbra: Universidade de Coimbra; 2014.
12. Almeida CA, Silva RHA, Paranhos LR. A importância da Odontologia na identificação *post-mortem*. *Odontologia e Sociedade*. 2010; 12 (20): 7-13.
13. Zilio F. Meios de identificação odontolegal: análise de laudos odontolegais emitidos pelo departamento médico legal de Porto Alegre-Rs. [Trabalho de Conclusão de Curso]. Passo Fundo: Faculdade Meridional; 2013.
14. Coiradas GMR. Métodos de identificação humana: a importância da identificação pela arcada dentária nas Forças Armadas. [Trabalho de conclusão de curso]. Escola de Saúde do Exército: Rio de Janeiro; 2008.
15. Negreiros EFF. A importância da odontologia legal na identificação em desastres em massa. [Trabalho de Conclusão de Curso]. João Pessoa: Centro de Ciências da Saúde, Universidade Federal da Paraíba-PB; 2010.
16. Tornavoi DC, Silva RHAD. Rugoscopia palatina e a aplicabilidade na identificação humana em odontologia legal: revisão de literatura. *Saúde Ética e Justiça*. 2010; 15(1): 28-34.
17. Gruber J, Kameyama MM. O papel da radiologia em Odontologia Legal. *Pesqu Odonto Bras*, 2010; 15 (3): 263-8.
18. Eastman JR, Raibley S, Schwartz L. Trabecular bone patterns in dental radiographs: a further aid to dentists involved in forensic dentistry. *Ill Dent J*. 1982; 51: 3-161.
19. Murphy WA, Spruill FG, Gantner GE. Radiologic identification of unknown human remains. *J Forensic Sci*. 1980; 1 (25): 25-35.