

Diagnóstico y Tratamiento de Conducto en sesión única de un molar previamente tratado: relato de caso

Diagnosis and one-session root canal treatment of a pretreated molar: a case report

Juan José Roura Martínez¹

¹Curso de Endodoncia Mecanizada , Círculo de Odontólogos del Paraguay,
Asunción - Paraguay

Resumo

La principal causa de fracaso en Endodoncia son los conductos no obturados. En primeros molares superiores se observa en un alto porcentaje (Mayor a 80%) la existencia del “cuarto conducto”, el segundo conducto de la raíz mesiovestibular (MV) de los molares superiores, también conocido como MB2, y, si éste no es debidamente limpiado y modelado, aumentan las posibilidades de fracaso del tratamiento. Este caso clínico relata el tratamiento endodóntico realizado en un primer molar superior previamente tratado y expone las bases científicas que soportan las decisiones tomadas.

Palabras clave: Diagnóstico; Sesión Única; MB2; Limpieza, Modelado.

Abstract

The main cause of failure in Endodontic treatment is the Inadequate filling of the canal. In first upper molars is observed, in a high percentage (greater than 80%), the existence of the “fourth canal”, the second canal of mesiobuccal roots (MB) of the upper molars, also known as MB2, and, if it is poorly cleaned and obturated, it might lead to direct failure. This case report describes the endodontic treatment performed in a previously treated first upper molar and exposes the scientific basis supporting the decisions taken for the case resolution.

Key-words: Diagnosis; Single session ; MB2 ; Cleaning ; Shaping

INTRODUCCIÓN

El éxito del tratamiento endodóntico depende del conocimiento de la anatomía y los procedimientos a realizar según cada caso. Siempre que se trate de un molar superior: ya sea primer o segundo molar, debemos partir de la idea de que tendremos que localizar y tratar 4 conductos. 2 en la raíz mesio-bucal (MB), 1 en la disto-bucal (DB) y 1 en la palatina (P). En casos de retratamiento en los que exista lesión apical en la raíz vestibular, debe hacernos sospechar, como primera causa, en la omisión de un segundo conducto en la raíz

vestibular/bucal.

La diferencia fundamental entre los casos de pulpa viva y pulpa necrosada o casos de retratamiento es la presencia de bacterias (Infección). El principal reto del profesional en casos de dientes con diagnóstico de necrosis pulpar es la completa conformación y limpieza de los conductos radiculares para lograr el consecuente reparo de los tejidos periapicales¹.

Las patologías pulpares e periradiculares son usualmente de naturaleza inflamatoria y de etiología microbiana. Microorganismos y sus productos ejercen un papel significativo en la in-

ducción y principalmente en la perpetuación de tales dolencias²⁻³. El clínico debe conocer como la infección se establece en el lugar a ser tratado para que una terapia adecuada sea instituida. En este artículo se reporta un caso clínico en el que se presenta un primer molar superior izquierdo previamente abierto, y se describe paso-a-paso como fue realizada la terapia para la preparación y obturación del Sistema de Conductos Radiculares.

RELATO DE CASO

Paciente masculino de 13 años de edad fue derivado al consultorio con indicación para tratamiento endodóntico en el primer molar superior izquierdo. La historia clínica refiere que le habían realizado la apertura del diente en un consultorio privado sin haber ingresado a los conductos (Figura 1). El paciente no presentaba síntomas de dolor al momento de realizarle el diagnóstico.

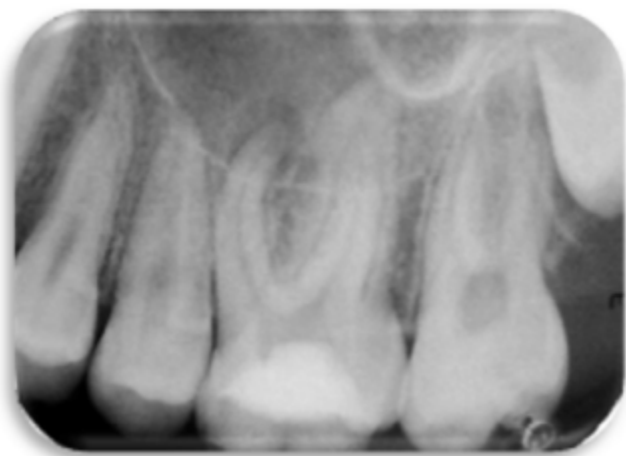

Figura 1. Radiografía periapical inicial

En la radiografía periapical de diagnóstico realizada a la pieza dentaria #26 se observó una zona radiolúcida en la raíz mesial que sugiere una lesión periapical crónica. El diagnóstico fue: Diente previamente tratado, necrosis pulpar con lesión visible radiográficamente y el tratamiento propuesto fue una Necropulpectomía.

Se procedió a la anestesia infiltrativa de la zona utilizando Mepivacaína 2%/Epinefrina

1:100.000. Una vez removida la pasta provisoria y realizado un mejor acceso coronario mediante desgastes compensatorios bajo aislamiento relativo, se prosiguió al aislamiento absoluto de la pieza dentaria.

Se utilizó Hipoclorito de Sodio al 5% para el lavado y limpieza de la cámara pulpar, luego se neutralizó los conductos MB, MB2, DB y P con limas tipo K #10 y #15 hasta longitud provisoria de trabajo, luego se realizó la ampliación cervical y desgastes anticurvatura con fresas Triple Gates/CP Drill (Helse Dental Technologies, Brasil) y se complementó con lima rotatoria 25.08 Hyflex CM (Colténe/Whaledent, Suiza).

Se realizó medición electrónica de los conductos (Bingo Pro, Forum – Israel) y confirmación radiográfica con los instrumentos a nivel del foramen (Figura 2) dando el resultado siguiente:

MB: 21mm Longitud de Patencia y 20mm la Longitud de Trabajo.

MB2: 19mm Longitud de Patencia y 18mm la Longitud de Trabajo.

DB: 21mm Longitud de Patencia y 20mm la Longitud de Trabajo.

P: 22mm Longitud de Patencia y 21mm la Longitud de Trabajo.

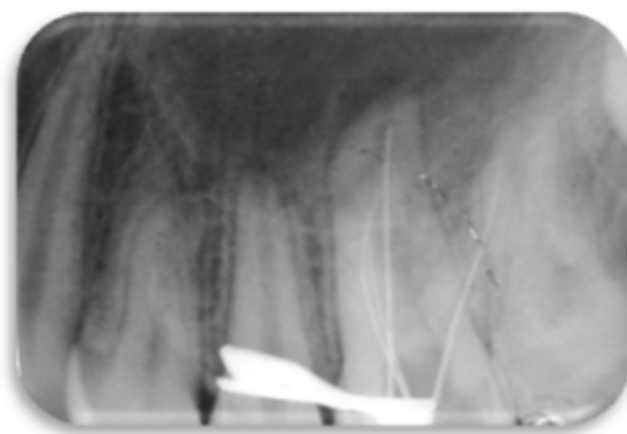


Figura 2. Conductometría radiográfica donde se verifica longitud de trabajo.

Se realizó el Glide Path hasta Flexofile #15 a longitud de patencia para desbridamiento foramen ya que se trataba de un caso con diagnósti-

co de necrosis y hasta Flexofile #20 a Longitud de Trabajo (Longitud de Patencia – 1mm).

Los conductos fueron preparados con un motor Endo Dual (Acteon/Satelec - Francia) que permite utilizar movimientos de rotación continua y de rotación alternada (Reciprocante) con la posibilidad de ajustar completamente los ángulos de giro en sentido horario y antihorario dentro del modo "Reciprocante". La cinemática fue híbrida y se utilizaron sistemas rotatorios de NiTi (CM Wire): las ProDesign Logic (EASY Equipamentos Odontológicos – Brasil) y las Hyflex CM (Colténe/Whaledent, Suiza) primero con movimiento reciprocante (120° CW/30°CCW a 300rpm) y luego rotación continua 300rpm y torque de 1N.cm para la remoción de detritos. Los instrumentos de memoria fueron:

MB: 40.05

MB2: 40.05

DB: 40.05

P: 50.04

Se utilizó una lima tipo K#10 después de la irrigación entre cada instrumento de la secuencia para lograr permeabilidad foraminal.

Luego de la preparación apical con los sistemas rotatorios, se procedió a realizar un limado oscilatorio circunferencial con limas tipo H#35 en los conductos vestibulares y H#40 en el Palatino, acopladas al contrángulo TEP-E10R (NSK – Japón).

La irrigación del sistema de conductos radiculares se realizó con Hipoclorito de Sodio al 5%. Se utilizó presión positiva al inicio del tratamiento; una vez totalmente preparado el tercio apical se utilizó presión negativa, con el Sistema EndoVac (SybronEndo – USA).

Como protocolo final, se utilizó activación ultrasónica en todos los conductos utilizando punta Irrisonic (Helse Dental Technologies – Brasil) a potencia 2 en el Biosonic (Colténe/Whaledent – Suiza) en 3 ciclos de 20 segundos cada uno, renovando la solución irrigadora entre cada ciclo. En el primer ciclo se utilizó Hipoclorito de Sodio al 5%, en el segundo ciclo se utilizó EDTA 17% y en el úl-

timo ciclo nuevamente NaOCl al 5%.

En la obturación se utilizó Cemento de Grossman como sellador y conos de gutapercha M (Meta – Corea) calibrados a #40 en los conductos vestibulares y en el conducto palatino el cono M calibrado a #50. El tratamiento de conducto se realizó en sesión única puesto que el paciente no presentaba sintomatología.

Examen radiográfico final mostró obturación total hasta el límite apical en todos los conductos previamente preparados. (Figura 3)

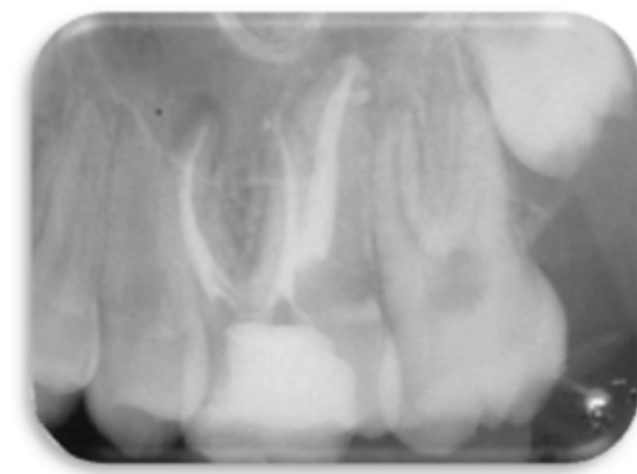


Figura 3. Radiografía final.

DISCUSIÓN

El éxito del tratamiento de conductos en dientes despulpados (necropulpectomías y/o re-tratamientos) dependerá de la asepsia y la máxima reducción de bacterias y sus productos irritantes en el interior del sistema de conductos radiculares. Estudios demostraron que la respuesta de los tejidos periradiculares y el índice de éxito del tratamiento endodóntico en dientes con pulpa necrótica y lesión periradicular visible radiográficamente pueden ser significativamente elevados cuando la infección endodóntica es erradicada ⁴⁻⁵.

Debido a la localización anatómica de la infección endodóntica ésta solo puede ser tratada por medios químicos, físicos y mecánicos, representados por la intervención profesional. El

tratamiento endodóntico presenta tres etapas principales de combate a la infección: el preparo químico-mecánico, la medicación intracanal y la obturación del sistema de conductos radiculares, considerando siempre la restauración de la pieza dentaria⁶.

Durante el preparo químico-mecánico, las limas endodónticas promueven la remoción mecánica de microorganismos, sus productos y restos de tejido orgánico e inorgánico, auxiliadas por una sustancia química que, además de maximizar la remoción de detritos a través de la acción del flujo y reflujo, también puede ejercer un efecto químico significativo, ya que posee acción antimicrobiana y solvente de materia orgánica⁷⁻⁸. La acción mecánica de la instrumentación y la irrigación son suficientes para eliminar una cantidad sustancial de microorganismos y de tejido degenerado del interior del sistema de conductos radiculares⁹⁻¹⁰.

Siqueira Jr. et al¹¹ revelaron que a cada cambio de instrumentos a un calibre mayor dentro de la secuencia, la población bacteriana disminuye significativamente y cuanto más amplio fuera el calibre del preparo, mayor también será la eliminación de bacterias de su interior, lo que fue corroborado en otros estudios in vitro. En este caso clínico se decidió ampliar los conductos vestibulares hasta un instrumento Logic 40.05 y hasta 50.04 el conducto palatino. Esto basado en trabajos publicados en la literatura que muestran el calibre anatómico de los conductos a nivel apical y otros que muestran calibres sugeridos para poder llegar a "tocar" entre el 70 a 90% de las paredes de los conductos para una mayor limpieza y remoción de microorganismos¹²⁻¹³.

Numerosos estudios han demostrado una incidencia de culturas negativas después del preparo químico-mecánico con NaOCl. En estos estudios las concentraciones de NaOCl variaron entre 0,5% a 5%¹⁴⁻¹⁵. En el presente caso clínico se utilizó NaOCl al 2.5% para una mayor acción antimicrobiana, siempre respetando el límite de seguridad colocando el tope de silicona de la aguja para irrigación a 3 mm de la longitud de trabajo.

Una vez ampliados los conductos hasta el calibre apical deseado, se optó por utilizar irrigación con presión negativa (Sistema Endovac, SybronEndo USA), basados en trabajos que muestran la superioridad sobre la irrigación con presión positiva en lo que refiere a calidad de limpieza y seguridad¹⁶⁻¹⁷.

Algunos autores recomiendan la inundación del conducto con NaOCl después del término del preparo y la activación de esta sustancia por medio de aparatos sónicos o ultrasónicos. Estudios clínicos revelaron que al realizar la irrigación ultrasónica (UI) con NaOCl, por medio de un inserto acoplado a la pieza de mano ultrasónica, dan como resultado una limpieza y desinfección más adecuadas¹⁸⁻¹⁹. En este caso clínico se utilizó la técnica de UI con una punta Irrisonic (Helse Dental, Brasil)

El tratamiento efectuado en sesión única presenta algunas ventajas tanto para el profesional como para el paciente: Ahorro de tiempo, previene la recontaminación del conducto entre sesiones caso ocurra pérdida del sellamento coronario. Trope & Bergholtz²⁰ destacaron que el tratamiento endodóntico en varias sesiones frecuentemente conlleva desconfortos adicionales debido a la necesidad de anestésiar nuevamente al paciente, como también el traumatismo provocado por la colocación del clamp de aislamiento²⁰⁻²¹.

CONCLUSIÓN

La sesión única del tratamiento endodóntico está basada en ciertas condiciones anatómicas, patológicas y de procedimiento. Cuando se toma la decisión de realizar un tratamiento endodóntico de un diente con diagnóstico de necrosis pulpar, se debe considerar el calibre apical de la preparación, los recursos disponibles para modelado y desinfección de conductos y la salud general del paciente. Cuanto mayor sea el diámetro preparado en los conductos, mayor será la limpieza y reducción de carga microbiana.

REFERENCIAS

1. Siqueira Jr JF, Roças IN, Lopes HP. Fundamentação Filosófica do Tratamento Endodôntico. Lopes & Siqueira, editors. Endodontia Biologia e Técnica-4.ed. São Paulo: Elsevier Editora Ltda; 2015. p. 237-264.
2. Kakehashi S, Stanley HR, Fitzgerald RJ. The effects of surgical exposures of dental pulps in germ-free and conventional laboratory rats. Oral Surg Oral Med Oral Pathol. 1965;20:340-349.
3. Möller AJR, Fabricius L, Dahlén G, et al. Influence on periapical tissues of indigenous oral bacteria and necrotic pulp tissue in monkeys. Scand J Dent Res. 1981;89:475-484.
4. Byström A, Happonen RP, Sjogren U, et al. Healing of periapical lesions of pulpless teeth after endodontic treatment with controlled asepsis. Endod Dent Traumatol. 1987;3:58-63.
5. Ricucci D, Lin LM, Spånberg LS. Wound healing of apical tissues after root canal therapy: a long-term clinical, radiographic, and histopathologic observation study. Oral Surg Oral Med Oral Pathol Oral Radiol Endod. 2009;108:609-621.
6. Siqueira JF, Jr. Strategies to treat infected root canals. J Calif Dent Assoc. 2001;29:825-837.
7. Siqueira JF, Jr, Araujo MC, Garcia PF, et al. Histological evaluation of the effectiveness of five instrumentation techniques for cleaning the apical third of root Canals. J Endod. 1997; 23:499-502.
8. Haapasalo M, Shen Y, Qian W, et al. Irrigation in endodontics. Dent Clin North Am. 2010;54:291-312.
9. Baker NA, Eleazer PD, Averbach RE, et al. Scanning electron microscopic study of the efficacy of various irrigation solutions. J Endod. 1975;1:127-135.
10. Ingle JI, Zeldow BJ. An evaluation of mechanical instrumentation and the negative culture in endodontic therapy. J Am Dent Assoc. 1958;57:471-476.
11. Siqueira JF, Jr, Lima KC, Magalhaes FA, et al. Mechanical reduction of the bacterial population in the root canal by three instrumentation techniques. J Endod. 1999;25:332-335.
12. Wu MK, Roris A, Barkis D, Wesselink P. Prevalence and extent of long oval canals in the apical third. OOOOE. 2000;89:739-43.
13. Weiger R, Bartha T, Kalwitzki M, Löst C. A clinical method to determine the optimal apical preparation size. Part I. OOOOE. 2006;102(5):686-91.
14. Siqueira JF, Jr, Guimarães-Pinto T, Rôças IN. Effects of chemomechanical preparation with 2.5% sodium hypochlorite and intracanal medication with calcium hydroxide on cultivable bacteria in infected root canals. J Endod. 2007;33:800-805.
15. Siqueira JF, Jr, Rôças IN, Paiva SS, et al. Bacteriologic investigation of the effects of sodium hypochlorite and chlorhexidine during the endodontic treatment of teeth with apical periodontitis. Oral Surg Oral Med Oral Pathol Oral Radiol Endod. 2007;104:122-130.
16. Heillborn C, Cohenca N, Capelli A. Irrigação dos Canais Radiculares. In: Eduardo Fregnani, Ruy Hizatugu, editors. Endodontia Uma Visão Contemporânea. São Paulo: Santos Editora; 2012.p. 303-313.
17. Brunson M, Heillborn C, James Johnson D, Cohenca N. Effect of Apical Preparation Size and Preparation Tape on Irrigant Volume Delivered by Using Negative Pressure Irrigation System. JOE. 2010; 36(4): 721-724.)
18. Gutarts R, Nusstein J, Reader A, et al. In vivo debridement efficacy of ultrasonic irrigation following hand-rotary instrumentation in human mandibular molars. J Endod. 2005;31:166-170.
19. Harrison AJ, Chivatxaranakul P, Parashos P, et al. The effect of ultrasonically activated irrigation on reduction of *Enterococcus faecalis* in experimentally infected root canals. Int Endod J. 2010;43:968-977.
20. Trope M, Bergenholtz G. Microbiological basis for endodontic treatment: can a maximal outcome be achieved in one visit?. Endodontic topics. 2002;1:40-53.
21. Hizatugu R, Fregnani E, De-Deus G, Cladeira Brant XM. A Endodontia em Sessão Única sob o Prisma da odontologia Baseada em Evidências. . In: Eduardo Fregnani, Ruy Hizatugu, editors. Endodontia Uma Visão Contemporânea. São Paulo: Santos Editora; 2012.p. 377-387.

Corresponding author:

Dr Juan José Roura Martínez
Curso de Endodoncia Mecanizada, Círculo de Odontólogos
del Paraguay
Rua Gral. Díaz 980 c/ Colon, Asunción – Paraguay
Phone/Fax: +595 – 21 – 493296
e-mail: juanjoroura15@gmail.com