



QUALIS
A2



AGENESIA DE INCISIVOS LATERAIS SUPERIORES: FECHAR ESPAÇO OU ABRIR PARA IMPLANTE? REVISÃO SISTEMÁTICA¹

AGENESIS OF UPPER LATERAL INCISORS: CLOSE THE SPACE OR OPEN IT FOR IMPLANTS? SYSTEMATIC REVIEW

Gregório Antônio Soares MARTINS
Centro Universitário Santo Agostinho (UNIFSA)
E-mail: greg-martins@hotmail.com
ORCID: <http://orcid.org/0000-0001-7012-0831>

Leticya Vitoria Ferreira SANTANA
Centro Universitário Santo Agostinho (UNIFSA)
E-mail: studies.letodonto@gmail.com
ORCID: <http://orcid.org/0009-0009-3036-6656>

Maria Clara Leal GUIMARÃES
Centro Universitário Santo Agostinho (UNIFSA)
E-mail: mariacleal8@hotmail.com
ORCID: <http://orcid.org/0009-0005-1212-7839>

RESUMO

A ausência dos incisivos laterais superiores, é uma alteração dentária relativamente frequente podendo comprometer a harmonia do sorriso e a função mastigatória. Além disso, essa condição pode gerar impactos psicossociais, especialmente, em pacientes jovens, devido à alteração na aparência dentária. Diante disso, o diagnóstico precoce e o planejamento interdisciplinar tornam-se fundamentais para a definição da melhor conduta terapêutica. As opções de tratamento incluem, o fechamento ortodôntico dos espaços ou abertura/manutenção de espaço para futura reabilitação protética, geralmente por meio de implantes. Contudo, a escolha da abordagem depende de fatores clínicos e estéticos. Desse modo, o presente estudo tem como objetivo analisar quais as abordagens de tratamento para a agenesia de incisivos laterais superiores, destacando indicações, vantagens, limitações e principais aspectos clínicos envolvidos na escolha do tratamento. O estudo trata-se de uma revisão sistemática, e de abordagem qualitativa, fundamentado a partir de pesquisa bibliográfica, com recorte temporal dos últimos 5 anos. Os resultados evidenciaram que as duas abordagens apresentam benefícios e limitações, sendo a escolha influenciada por fatores como idade, características faciais, tipo de oclusão e

¹ COMO CITAR: (ABNT): MARTINS, G. A. S.; SANTANA, L. V. F.; GUIMARÃES, M. C. L. Agenesia de Incisivos Laterais Superiores: Fechar Espaço ou Abrir para Implante? Revisão Sistemática. **JNT Facit Business and Technology Journal**. Qualis A2. ISSN: 2526-4281, Mês de Maio de 2026 - Ed. 74. VOL. 01. Págs. 204-214. Disponível: <http://revistas.faculdefacit.edu.br>. Acesso em: __/__/__.

planejamento conjunto entre as especialidades. Conclui-se que a definição do tratamento mais adequado deve considerar as particularidades de cada paciente, buscando resultados satisfatórios tanto do ponto de vista estético quanto funcional.

Palavras-chave: Agenesia dentária. Incisivo lateral superior. Ortodontia. Implante dentário. Estética.

ABSTRACT

The absence of upper lateral incisors is a relatively frequent dental alteration that can compromise the harmony of the smile and masticatory function. Furthermore, this condition can generate psychosocial impacts, especially in young patients, due to the alteration in dental appearance. Therefore, early diagnosis and interdisciplinary planning become fundamental for defining the best therapeutic approach. Treatment options include orthodontic closure of the spaces or opening/maintenance of space for future prosthetic rehabilitation, usually through implants. However, the choice of approach depends on clinical and aesthetic factors. Thus, this study aims to analyze the treatment approaches for agenesis of upper lateral incisors, highlighting indications, advantages, limitations, and main clinical aspects involved in the choice of treatment. The study is a systematic review with a qualitative approach, based on bibliographic research, with a time frame of the last 5 years. The results showed that both approaches present benefits and limitations, with the choice being influenced by factors such as age, facial characteristics, type of occlusion, and joint planning between specialties. In conclusion, the definition of the most appropriate treatment must consider the particularities of each patient, seeking satisfactory results from both an aesthetic and functional point of view.

Keywords: Dental agenesis. Upper lateral incisor. Orthodontics. Dental implant. Aesthetics.

INTRODUÇÃO

A Agenesia Dentária, pode ser caracterizada como uma alteração que afeta o desenvolvimento dos dentes. Dentre os dentes mais acometidos, destacam-se os incisivos laterais superiores, cuja ausência possui grande impacto clínico devido à sua localização na zona estética do sorriso, podendo comprometer a harmonia facial, a

função mastigatória e a estética dental, sendo frequentemente motivo de queixa por parte dos pacientes (Veras et al, 2024).

Do ponto de vista clínico, a ausência dos incisivos laterais superiores pode resultar em alterações como diastemas, migração dentária, inclinações inadequadas, assimetrias e desequilíbrios oclusais. Além disso, essa condição impacta psicossocialmente relevante, especialmente, adolescentes e jovens, nos quais a estética do sorriso está diretamente associada à autoestima e à qualidade de vida (Veras et al, 2024).

Diante desse cenário, o planejamento terapêutico torna-se essencial e desafiador, exigindo uma abordagem multidisciplinar. As principais opções de tratamento incluem o fechamento ortodôntico dos espaços, com reanatomização dos dentes adjacentes, ou a abertura e manutenção do espaço para posterior reabilitação com implantes dentários (Rego et al, 2024).

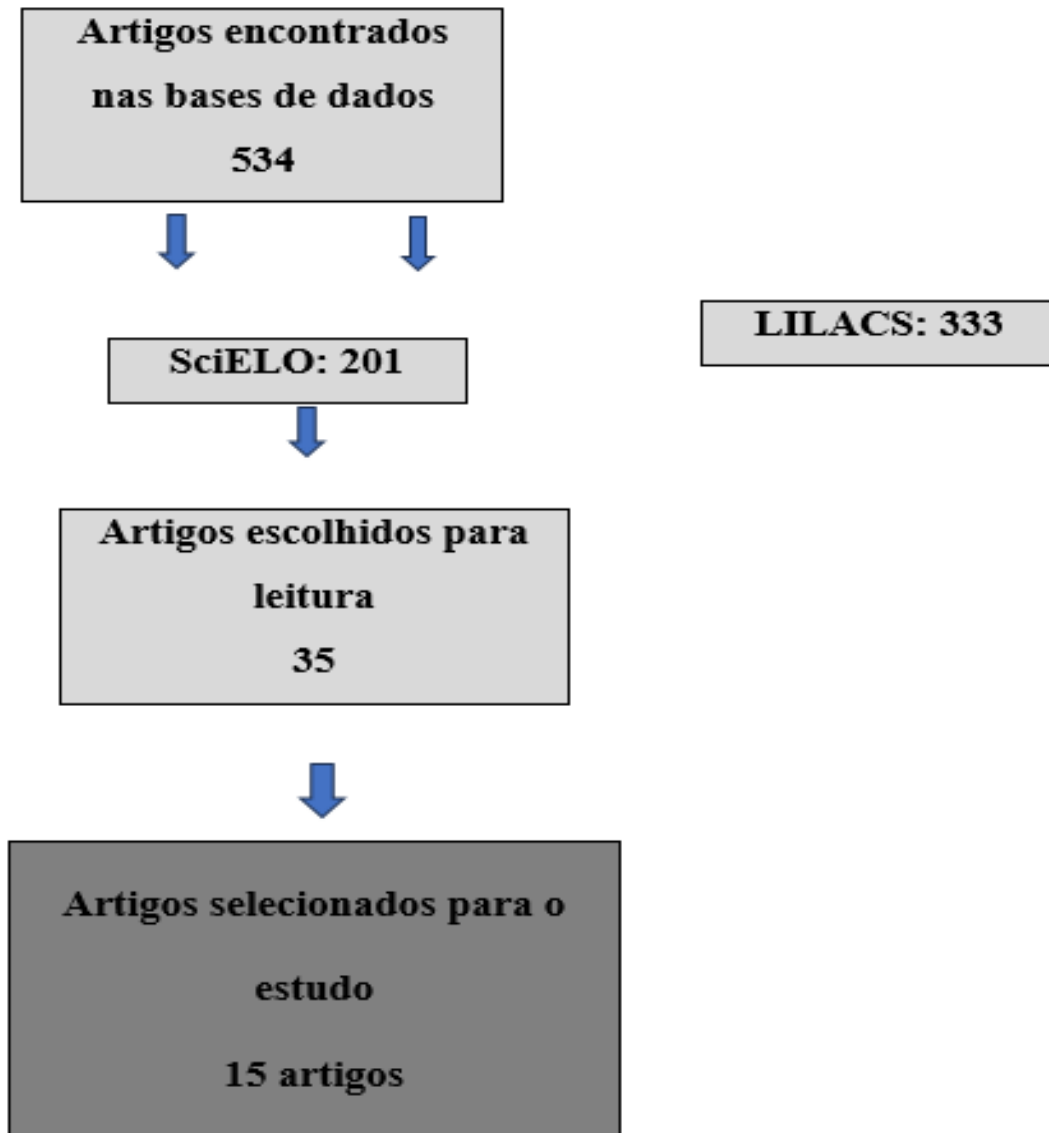
Desse modo, o presente estudo tem como objetivo analisar quais as abordagens de tratamento para a agenesia de incisivos laterais superiores, destacando indicações, vantagens, limitações e principais aspectos clínicos envolvidos na escolha do tratamento, a fim de reunir evidências científicas atualizadas que auxiliem na tomada de decisão clínica e no planejamento de tratamentos mais previsíveis e eficazes.

MATERIAIS E MÉTODOS

Trata-se de uma revisão sistemática, com abordagem qualitativa. A busca dos artigos científicos foi realizada nas seguintes bases de dados: SciELO e LILACS a partir dos descritores: “Agenesia dentária”, “Incisivo lateral superior”, “Fechamento de espaço”, “Implantes dentários”. A pergunta que norteou o estudo foi: Quais as abordagens de tratamento para a agenesia de incisivos laterais superiores, e quais fatores devem ser considerados na escolha do tratamento?

Foram incluídos estudos publicados entre os anos de 2022 e 2026 (últimos 5 anos) disponíveis na íntegra, nos idiomas português, que abordassem as alternativas terapêuticas para agenesia de incisivos laterais superiores. A figura abaixo mostra a quantidade de materiais encontrados.

Figura 1: Fluxograma da Pesquisa.



Fonte: Autoras, 2026.

Desse modo, foram excluídos artigos duplicados, estudos com foco em outras anomalias dentárias, e trabalhos que não apresentassem relação direta com o objetivo da pesquisa. Desse modo, a escolha dos artigos passou por um processo de leitura dos títulos e posteriormente, dos resumos, possibilitando uma melhor identificação e escolha dos artigos que eram mais eficazes para a produção do texto.

RESULTADOS

Quadro 2: Sistematização dos artigos selecionados.

TÍTULO	AUTOR (ES)
Fatores de tomada de decisão no manejo da agenesia dos incisivos laterais superiores: revisão sistemática.	Ahlam et al., 2025
Resultados estéticos, periodontais e funcionais do fechamento ortodôntico de espaços versus substituição protética para agenesia congênita	Althubaiti et al., 2026

de incisivos laterais superiores: uma revisão sistemática.	
Agenesia de incisivo lateral superior e implante por cirurgia guiada: relato de caso.	Ávila Soares et al., 2024
Condutas ortodônticas nos casos de agenesia de incisivos laterais superiores: revisão de literatura.	Barros; Pinheiro, 2025
Percepção estética de diferentes situações clínicas de agenesia do incisivo lateral superior em populações com e sem formação odontológica: uma revisão sistemática e meta-análise.	Calheiros-Lobo et al., 2023
Reabilitação oral estética com implante estreito em paciente com agenesia dentária: relato de caso.	Costa et al., 2023
Agenesia Dentária: uma revisão integrativa da literatura.	Gomes; Marques; Rocha, 2024
Possibilidades de tratamento em caso de agenesia do incisivo de lateral superior.	Hillesheim; Nogueira, 2024
Agenesia dos incisivos laterais superiores: opções de tratamento e considerações estéticas.	Pacheco; Rêgo, 2026
Agenesia dentária de incisivos laterais superiores: Relato de caso em uma paciente da cidade de Mato Verde-MG.	Rego et al., 2026
Agenesia de incisivos laterais superiores: diagnóstico e tratamento.	Rodrigues; 2023
Tratamento de agenesia dentária com reabilitação de implantes osseointegráveis em região de incisivos laterais superiores: relato de caso.	Rossi et al., 2026
Reabilitação estética e funcional com implantes osseointegrados em pacientes com agenesia de incisivos laterais superiores: uma revisão de literatura.	Santos et al, 2026
Agenesia dos incisivos laterais superiores: diagnóstico e opções de tratamento.	Schroeder et al., 2022
Agenesia de incisivos laterais superiores: uma revisão sistemática da literatura.	Veras et al., 2024

Fonte: Autoras, 2026.

DISCUSSÃO

A presente revisão sistemática analisou criticamente 15 estudos recentes que abordam o manejo da agenesia de incisivos laterais superiores, com foco na comparação entre fechamento ortodôntico de espaço e abertura para reabilitação com implantes. De modo geral, os achados evidenciam heterogeneidade metodológica e clínica, o que justifica a ausência de consenso na literatura e reforça o caráter multifatorial da decisão terapêutica.

Síntese dos Achados e Convergências

Entre os estudos analisados, observa-se consenso consistente de que a agenesia dos incisivos laterais superiores apresenta impacto significativo na estética,

função e qualidade de vida dos pacientes, sendo considerada uma condição de elevada relevância clínica (Veras et al, 2024; Calheiros-Lobo et al, 2023). Essa convergência é reforçada por evidências que demonstram que a ausência desses elementos dentários pode resultar em diastemas, migração dentária, desvios de linha média e comprometimento da harmonia do sorriso.

Outro ponto amplamente concordante refere-se ao impacto psicossocial associado à agenesia dentária. Estudos indicam que a ausência de dentes anteriores está diretamente relacionada à redução da autoestima, autoconfiança e interação social, uma vez que a percepção estética do sorriso é subjetiva e influenciada por fatores individuais e culturais (Calheiros-Lobo et al, 2023).

Além disso, há forte convergência quanto à associação entre agenesia e alterações morfológicas dentárias. Estudos recentes demonstram que, independentemente do sexo, é frequente a presença de incisivos laterais contralaterais com dimensões reduzidas e formato conoide, bem como alterações dimensionais em outros grupos dentários, reforçando a relação entre distúrbios no desenvolvimento da lâmina dentária e padrões genéticos (Althubaiti et al, 2026).

De forma complementar, observa-se concordância na literatura quanto à complexidade do manejo clínico desses casos, sendo amplamente descrita a necessidade de planejamento individualizado e abordagem interdisciplinar para obtenção de resultados estéticos e funcionais satisfatórios (Schroeder et al, 2022; Ávila Soares et al, 2024; Santos et al, 2026).

Divergências entre os Estudos

Apesar das convergências, a literatura apresenta divergências importantes, especialmente no que se refere aos resultados estéticos, à condição periodontal e à estabilidade a longo prazo.

Em relação à estética, os achados são conflitantes. Enquanto alguns estudos sugerem que o fechamento ortodôntico de espaço proporciona melhores resultados estéticos, principalmente por preservar estruturas dentárias naturais (Calheiros-Lobo et al. 2023), outros apontam que a reabilitação com implantes pode alcançar resultados altamente satisfatórios, sobretudo quando há planejamento adequado e condições favoráveis de tecido mole e ósseo (Rossi et al, 2026; Pacheco; Rêgo, 2026). Essa divergência pode ser explicada por fatores como a subjetividade da avaliação estética, diferenças na execução clínica, variações na linha do sorriso e no biotipo gengival, além da variabilidade na percepção entre profissionais e leigos, o que contribui para a heterogeneidade dos resultados (Calheiros-Lobo et al, 2023).

No que se refere à condição periodontal, também não há consenso na literatura. Parte dos estudos sugere melhores condições gengivais em pacientes tratados com fechamento de espaço, especialmente no que diz respeito à estabilidade dos tecidos periodontais (Calheiros-Lobo et al, 2023; Costa et al, 2023). Por outro lado, há evidências que indicam ausência de diferenças significativas entre as abordagens quando o tratamento é adequadamente conduzido (Schroeder et al, 2022). Essa inconsistência pode estar relacionada ao tempo de acompanhamento variável, ao controle de higiene oral dos pacientes e às diferenças nas técnicas restauradoras e implantológicas utilizadas, indicando que a condição periodontal está mais associada à qualidade da execução clínica do que à escolha isolada da técnica.

Em relação à estabilidade a longo prazo, as interpretações também são divergentes. O fechamento de espaço apresenta, de modo geral, boa estabilidade funcional, mesmo com substituição da guia canina, sem evidências consistentes de prejuízo à função oclusal (Hillesheim; Nogueira, 2024). Por outro lado, a reabilitação com implantes apresenta limitações ao longo do tempo, especialmente relacionadas à infraoclusão decorrente do crescimento residual e a alterações gengivais na região estética (Schroeder et al, 2022). Entretanto, relatos clínicos demonstram que implantes podem apresentar bons resultados quando corretamente indicados, evidenciando que o sucesso dessa abordagem depende diretamente da seleção adequada do caso e do momento da intervenção (Rossi et al, 2026; Rego et al, 2024).

Fatores Determinantes

A escolha terapêutica na agenesia de incisivos laterais superiores é multifatorial e depende da interação entre variáveis clínicas, biológicas, funcionais e estéticas. Entre os principais determinantes, destaca-se a idade do paciente e o estágio de crescimento craniofacial, sendo esse um dos fatores mais consistentes na literatura. Em pacientes jovens, o fechamento ortodôntico de espaço tende a ser preferido, uma vez que permite a conclusão do tratamento durante a fase de crescimento, favorecendo a adaptação funcional e estética ao longo do desenvolvimento. Em contrapartida, em pacientes adultos, nos quais o crescimento já se encontra estabilizado, a reabilitação com implantes apresenta maior previsibilidade, especialmente no que se refere à estabilidade restauradora (Hillesheim; Nogueira, 2024; Barros; Pinheiro, 2025).

Além disso, a relação oclusal e o padrão facial exercem influência direta na definição da conduta terapêutica. Variáveis como overjet, overbite, relação interarcos e necessidade de extrações podem modificar significativamente o plano de

tratamento, impactando tanto a mecânica ortodôntica quanto o resultado funcional final. Nesse contexto, o equilíbrio oclusal deve ser considerado um dos pilares na escolha da abordagem, uma vez que interfere diretamente na estabilidade a longo prazo (Schroeder et al, 2022).

A discrepância entre o tamanho dentário e o arco dentário também se destaca como fator determinante, uma vez que influencia tanto a viabilidade do fechamento de espaço quanto a possibilidade de reabilitação com implantes. Situações de discrepância podem exigir ajustes ortodônticos adicionais ou intervenções restauradoras, aumentando a complexidade do planejamento clínico. Além disso, a limitação de espaço disponível pode inviabilizar a instalação de implantes em condições ideais, reforçando a necessidade de avaliação criteriosa dessas variáveis (Althubaiti et al, 2026).

Outro aspecto relevante refere-se à linha do sorriso e ao biotipo gengival, especialmente em pacientes com alta exigência estética. Indivíduos com sorriso gengival apresentam maior exposição dos tecidos periodontais, tornando pequenas discrepâncias mais evidentes e exigindo maior precisão no posicionamento dentário e na harmonia gengival. Nesses casos, a indicação de implantes deve ser cuidadosamente avaliada, devido ao risco de alterações estéticas ao longo do tempo (Gomes; Marques; Rocha, 2024).

Adicionalmente, as condições ósseas representam um fator crítico para a reabilitação implantossuportada. A presença de volume ósseo adequado, espessura suficiente da crista alveolar e estabilidade dos tecidos periodontais são requisitos fundamentais para o sucesso do implante. Entretanto, essas condições são frequentemente limitadas em pacientes com agenesia, podendo demandar procedimentos adicionais, como enxertos ósseos, o que impacta o tempo, o custo e a previsibilidade do tratamento (Pacheco; Rêgo, 2026; Santos et al, 2026).

Por fim, as expectativas do paciente devem ser consideradas como parte integrante do processo decisório. Fatores como tempo de tratamento, custo, invasividade e preferência estética influenciam diretamente na escolha terapêutica. Nesse sentido, a comunicação clara entre profissional e paciente e o alinhamento de expectativas são fundamentais para o sucesso clínico e para a satisfação a longo prazo (Schroeder et al, 2022).

Implicações Clínicas

As principais abordagens terapêuticas incluem o fechamento ortodôntico de espaço, a abertura para reabilitação com implantes e estratégias híbridas. O

fechamento de espaço apresenta vantagens como maior previsibilidade biológica, possibilidade de realização em pacientes jovens e menor necessidade de manutenção a longo prazo (Calheiros-Lobo et al, 2023).

Por outro lado, a abertura de espaço permite preservar a anatomia dentária original, sendo uma alternativa relevante em pacientes adultos, embora apresente limitações relacionadas ao tempo de tratamento, custo e possíveis alterações a longo prazo (Barros; Pinheiro, 2025).

As abordagens híbridas ampliam as possibilidades terapêuticas, permitindo maior adaptação às características individuais dos pacientes (Ahlam et al, 2025).

Abordagem Multidisciplinar

O tratamento da agenesia de incisivos laterais superiores exige, de forma consistente, uma abordagem multidisciplinar, uma vez que envolve simultaneamente aspectos ortodônticos, estéticos, funcionais e biológicos. A complexidade desses casos decorre da necessidade de integrar diferentes especialidades para alcançar resultados previsíveis e estáveis a longo prazo (Schroeder et al, 2022). Nesse contexto, a Ortodontia desempenha papel central no planejamento e execução do tratamento, sendo responsável pela movimentação dentária, seja para fechamento dos espaços ou para sua abertura e manutenção, influenciando diretamente os desfechos estéticos e funcionais (Ávila Soares et al, 2024; Santos et al, 2026).

Além disso, o conceito de planejamento reverso tem se destacado como ferramenta fundamental, permitindo a definição prévia do resultado estético desejado e orientando as etapas terapêuticas de forma integrada, o que contribui para maior previsibilidade e redução de retratamentos (Schroeder et al, 2022). Por fim, a comunicação entre os profissionais envolvidos e a participação ativa do paciente no processo decisório são essenciais para o sucesso terapêutico, uma vez que possibilitam o alinhamento de expectativas e favorecem resultados clínicos mais satisfatórios e duradouros (Gomes; Marques; Rocha, 2024).

CONCLUSÃO

A agenesia de incisivos laterais superiores representa um desafio clínico que exige planejamento individualizado. A análise da literatura demonstrou que não há uma abordagem terapêutica universalmente superior, sendo a escolha entre fechamento de espaço ou reabilitação com implantes dependente das características de cada paciente.

De modo geral, o fechamento de espaço apresenta maior previsibilidade biológica, especialmente em pacientes jovens, enquanto a reabilitação com implantes pode ser indicada em casos selecionados, principalmente em adultos. Assim, o sucesso do tratamento está diretamente relacionado à avaliação criteriosa e ao planejamento interdisciplinar, visando resultados estéticos e funcionais satisfatórios.

REFERÊNCIAS

ASSALI, Ahlam; EL HADDAOUI, Rajae; OUALALOU, Youssef; ZAOUI, Fatima. Fatores de tomada de decisão no manejo da agenesia dos incisivos laterais superiores: revisão sistemática. **Revista Naval de Odontologia**, v. 52, n. 1, 2025. Disponível em: <https://fi-admin.bvsalud.org/document/view/9mrc9>. Acesso em: 25 maio 2026.

ALTHUBAITI, Majed M. et al. Resultados estéticos, periodontais e funcionais do fechamento ortodôntico de espaços versus substituição protética para agenesia congênita de incisivos laterais superiores: uma revisão sistemática. **Cureus**, v. 18, n. 1, p. e101260, 2026. DOI: 10.7759/cureus.101260. Disponível em: <https://doi.org/10.7759/cureus.101260>. Acesso em: 25 maio 2026.

ÁVILA SOARES, Laura et al. Agenesia de incisivo lateral superior e implante por cirurgia guiada: relato de caso. **Revista do CRO-MG**, Belo Horizonte, v. 23, supl. 1, 2024. DOI: 10.61217/rcromg.v23.653. Disponível em: <https://doi.org/10.61217/rcromg.v23.653>. Acesso em: 25 maio 2026.

BARROS, Raquel Amanda de Sousa; PINHEIRO, Paulo Márcio de Mendonça. Conduas ortodônticas nos casos de agenesia de incisivos laterais superiores: revisão de literatura. **JNT - Facit Business and Technology Journal**, v. 1, n. 59, p. 207-222, fev. 2025. Disponível em: <https://revistas.faculdefacit.edu.br/index.php/JNT/article/view/3282/2221>. Acesso em: 25 maio 2026.

CALHEIROS-LOBO, Maria João; CALHEIROS-LOBO, Mafalda; PINHO, Teresa. Percepção estética de diferentes situações clínicas de agenesia do incisivo lateral superior em populações com e sem formação odontológica: uma revisão sistemática e meta-análise. **Dentistry Journal**, Basel, v. 11, n. 4, p. 105, 2023. DOI: 10.3390/dj11040105. Disponível em: <https://pmc.ncbi.nlm.nih.gov/articles/35674572/>. Acesso em: 25 maio 2026.

COSTA, Alana Victória dos Santos et al. Reabilitação oral estética com implante estreito em paciente com agenesia dentária: relato de caso. **Research, Society and Development**, v. 12, n. 10, p. e79121043462, 2023. Disponível em: <https://rsdjournal.org/rsd/article/download/43462/34993/458238>. Acesso em: 25 maio 2026.

GOMES, Aline de Aquino; MARQUES, Isla Joane; ROCHA, Angélica. Agenesia dentária: uma revisão integrativa da literatura. **Revista FT**, v. 28, ed. 135, jun. 2024. Disponível em: <https://revistaft.com.br/agenesia-dentaria-uma-revisao-integrativa-da-literatura/>. Acesso em: 25 maio 2026.

HILLESHEIM, Iriane; NOGUEIRA, Weber Adriano. Possibilidades de tratamento em caso de agenesia do incisivo lateral superior. **Journal of Multidisciplinary**

Dentistry, v. 14, n. 3, p. 35-42, set./dez. 2024. Disponível em:
<https://jmdentistry.com/jmd/article/view/1256>. Acesso em: 25 maio 2026.

PACHECO, Manuella Vanderley; RÊGO, Heleine Maria Chagas. Agenesia dos incisivos laterais superiores: opções de tratamento e considerações estéticas. **International Journal of Science Dentistry**, v. 2, n. 70, maio/ago. 2026. Disponível em:
<https://periodicos.uff.br/ijosd/article/view/65719>. Acesso em: 25 maio 2026.

REGO, Daniela Daianne Sousa et al. Agenesia dentária de incisivos laterais superiores: relato de caso em uma paciente da cidade de Mato Verde-MG. **Scientia Generalis**, v. 5, n. 2, p. 68-72, 2024. Disponível em:
<https://scientiageneralis.com.br/index.php/SG/article/view/575>. Acesso em: 25 maio 2026.

RODRIGUES, Ana Porcina Santana. Agenesia de incisivos laterais superiores: diagnóstico e tratamento. **Multidisciplinary Dentistry Journal**, v. 13, n. 3, p. 93-98, set./dez. 2023. Disponível em: <https://jmdentistry.com/jmd/article/view/1022>. Acesso em: 25 maio 2026.

ROSSI, Julia; JORGE, Thalita; HOSHINO, Isis Almela Endo; HOSHINO, Roberto Almela. Tratamento de agenesia dentária com reabilitação de implantes osseointegráveis em região de incisivos laterais superiores: relato de caso. **Revista Interciência**, Catanduva, v. 1, n. 16, jan. 2026. Disponível em:
<https://www.fafica.br/revista/index.php/interciencia/article/view/619>. Acesso em: 20 maio 2026.

SANTOS, Kamily Vitória Colina dos et al. Reabilitação estética e funcional com implantes osseointegrados em pacientes com agenesia de incisivos laterais superiores: uma revisão de literatura. **Brazilian Journal of Surgery and Clinical Research**, v. 53, n. 2, p. 112-116, dez. 2025/fev. 2026. Disponível em:
https://www.mastereditora.com.br/periodico/20251231_1728332.pdf. Acesso em: 21 maio 2026.

SCHROEDER, Daniela Kimaid; SCHROEDER, Marco Antonio; VASCONCELOS, Viviane. Agenesia dos incisivos laterais superiores: diagnóstico e opções de tratamento. **Dental Press Journal of Orthodontics**, v. 27, n. 1, p. e22spe1, 2022. DOI: 10.1590/2177-6709.27.1.e22spe1. Disponível em:
<https://pmc.ncbi.nlm.nih.gov/articles/PMC12886568/>. Acesso em: 25 maio 2026.

VERAS, Rarissa Costa et al. Agenesia de incisivos laterais superiores: uma revisão sistemática da literatura. **Brazilian Journal of Health Review**, Curitiba, v. 7, n. 5, p. 1-17, set./out. 2024. Disponível em:
<https://ojs.brazilianjournals.com.br/ojs/index.php/BJHR/article/view/74162/51777>. Acesso em: 25 maio 2026.