

## JNT-FACIT BUSINESS AND TECHNOLOGY JOURNAL ISSN: 2526-4281 QUALIS B1



### **REMOÇÃO DE BROCA LENTULO NO TERÇO APICAL: RELATO DE CASO CLÍNICO**

### **LENTULOUS DRILL REMOVAL IN THE APICAL THIRD: CLINICAL CASE REPORT**

**Andreza de Andrade COUTINHO**  
Faculdade de Ciências do Tocantins - FACIT  
E-mail: andrezaacoutinho@hotmail.com

**Jéssica Gárcia Nunes de Araújo SOUSA**  
Faculdade de Ciências do Tocantins - FACIT  
E-mail: Jessicagarcia\_nunes@hotmail.com

**Caio Rodrigo Pacheco LOPES**  
Faculdade de Ciências do Tocantins - FACIT  
E-mail: dr.caiorplopes@gmail.com

**Rosemeire Rezende HONDA**  
Faculdade de Ciências do Tocantins - FACIT  
E-mail: rosehonda\_radiocenter@hotmail.com



## RESUMO

**INTRODUÇÃO:** A fase mais importante de um tratamento endodôntico é o preparo químico-mecânico onde a sanificação do sistema de canais radiculares é realizada. Porém, durante o procedimento podem ocorrer acidentes, como a fratura de instrumentos no interior do canal alterando o prognóstico. **OBJETIVO:** relatar um caso clínico de fratura de broca lentulo no elemento 22 que ocorreu na clínica odontológica da FACIT. **METODOLOGIA:** A paciente foi encaminhada para o tratamento endodôntico do dente 22 que apresentou ao teste térmico com vitalidade negativa, foi realizado também teste de percussão vertical e palpação apical com leve desconforto e ao exame radiográfico foi constatada uma lesão periapical sendo diagnosticado como necrose pulpar relacionado a periapicopatia crônica. Foi realizado a abertura coronária, seguido de instrumentação do conduto radicular e inserida a medicação intra-canal com a lentulo que fraturou no terço apical do canal e foi selado a câmara pulpar com ionômero de vidro convencional. Na sessão seguinte realizou-se irrigação abundante com soro fisiológico para remoção da medicação e a ultrapassagem do instrumento fraturado com uma lima aliada a utilização de ultrassom com adaptador para limas na tentativa de sua remoção. **RESULTADOS:** a técnica de ultrapassagem aliada ao ultrassom teve resultado positivo, pois essa técnica tem grandes vantagens como a conservação das paredes do canal radicular. **CONCLUSÃO:** essa técnica é uma das mais utilizadas quando acontece fratura de instrumentos endodônticos no canal radicular, acompanhada da habilidade, conhecimento e experiência do cirurgião dentista.

**Palavras-chave:** Instrumentos endodônticos. Fratura. Canal radicular.

## ABSTRACT

**INTRODUCTION:** The most important phase of endodontic treatment is the chemical-mechanical preparation where the root canal system is sanitized. However, during the procedure, accidents can occur, such as the fracture of instruments inside the canal, changing the prognosis. **OBJECTIVE:** to report a clinical case of lentulous drill fracture in element 22 that occurred at the dental clinic of FACIT. **METHODOLOGY:** The patient was referred for endodontic treatment of tooth 22, which underwent a thermal test with negative vitality, a vertical percussion test and apical palpation with mild discomfort were also performed, and a radiographic examination revealed a periapical lesion and was diagnosed as related pulp necrosis. chronic periapicopathy. The coronary opening was performed, followed by instrumentation of the root canal and the intra-canal medication was inserted with the lentule that fractured in the apical third of the canal and the pulp chamber was sealed with a conventional glass ionomer. In the following session, abundant irrigation was performed with saline to remove the medication and the fractured instrument was overtaken with a file combined with the use of ultrasound with a

file adapter in an attempt to remove it. **RESULTS:** the overtaking technique combined with ultrasound had a positive result, as this technique has great advantages such as the conservation of the root canal walls. **CONCLUSION:** this technique is one of the most used when fracturing endodontic instruments in the root canal, accompanied by the skill, knowledge and experience of the dentist.

**Keywords:** Endodontic instruments. Fracture. Root canal.

## INTRODUÇÃO

O tratamento endodôntico é realizado quando ocorrem traumas, lesões periapicais e cárie profunda que causa a infecção da polpa levando a morte pulpar. A fase mais importante de um tratamento endodôntico é o preparo químico-mecânico do canal radicular que consiste na limpeza, desinfecção, moldagem e obturação do canal onde a sanificação do sistema de canais radiculares é realizada.

A preparação químico-mecânica dos canais radiculares curvos e/ou finos representa um desafio, mesmo para um profissional experientes sendo todos sujeitos a imprevistos<sup>1</sup>. Porém, durante o procedimento podem ocorrer acidentes, como a fratura de instrumentos no interior do canal alterando o prognóstico.

Os acidentes são imprevisíveis e acontece sem que haja aviso prévio levando a um momento de tensão e medo ao cirurgião dentista, para que não ocorram esses acidentes é importante que o cirurgião dentista retire o instrumento endodôntico do interior do canal com maior frequência quando estiver fazendo o preparo do canal<sup>2</sup> e sempre verificando o comprimento do instrumento, a milimetragem de acordo com o comprimento ideal do dente antes de começar o procedimento e no momento que estiver fazendo o procedimento.

Os instrumentos sofrem tensões adversas que modificam continuamente a resistência à torção e a flexão rotativa dos instrumentos endodônticos. Os instrumentos fraturados no interior dos canais radiculares muitas vezes não permitem o acesso à região apical do dente com isso diminui um bom prognóstico. Por essa razão, deve ser avaliado cada caso antes de iniciar o procedimento, avaliando o local onde o instrumento fraturou (terço médio ou apical), o tipo, o tamanho, a acessibilidade ao instrumento, a condição periapical e a expectativa do paciente, analisando os riscos e benefícios<sup>2</sup>.

A fratura pode ocorrer por torção quando a ponta do instrumento endodôntico fica imobilizada e é aplicada uma força superior no cabo ao limite de resistência ou quando é inserido o instrumento sem rotação ao inserir a lima e ao retirar a lima causando um travamento no interior no canal. A fratura também ocorre por falta de experiência do operador durante o procedimento e habilidade que são as causas mais comuns na endodontia.

A frequência de instrumentos endodônticos fraturados no interior dos canais radiculares varia de 2 a 6% e tendo como sucesso variando de 55 a 79% dos casos, segundo Kerekes e Tronstad (1979)<sup>2</sup>.

Quando ocorre a fratura de instrumentos endodônticos deve-se procurar pela melhor técnica para sua remoção. A abordagem clínica por via cirúrgica ocorre quando não tem o sucesso das técnicas convencionais através do tratamento endodôntico não cirúrgico, desta forma o intuito deste trabalho é relatar um caso clínico de fratura de broca lentulo no elemento 22 que ocorreu na clínica odontológica da FACIT elucidando como as removes do canal radicular através de técnica ultrassônica com o uso de adaptador de limas para ponta de ultrassom.

## **DESCRIÇÃO DO CASO**

Paciente foi encaminhada para o tratamento endodôntico do elemento 22 para a clínica odontológica da Faculdade de Ciências do Tocantins – FACIT-TO, que se apresentou ao teste térmico com vitalidade pulpar negativa, aos testes de percussão vertical e palpação apical com leve desconforto, sendo constatado no exame radiográfico uma lesão periapical conduzindo ao diagnóstico de necrose pulpar com periapicopatia crônica associada.

Na primeira sessão realizou-se a descontaminação, modelagem e pré-alargamento dos 2/3 do conduto com limas manuais (#15,#20,#25,#30,#35) e brocas de Gates-Glidden (#3,#2,#1), sempre com a sequência de irrigação e sucção do excesso da câmara pulpar com intuito de remover raspas de dentina produzidas durante a modelagem. Logo após foi definido a odontometria radiográfica, com lima manual, passando para a segunda fase do tratamento definindo a Lima Anatômica Inicial (LAI) e foi realizada movimentos de alargamento até 3 limas acima da LAI determinando a Lima Anatômica Final (LAF).

Sem tempo hábil de finalizar o dente em sessão única manipulou-se medicação intracanal, a base de hidróxido de cálcio P.A. manipulado com solução anestésica, a qual foi introduzida no canal radicular utilizando broca de lentulo montada em contra angulo que após acionada fraturou no terço apical do canal radicular e foi realizado o selamento da câmara pulpar com ionômero de vidro convencional.

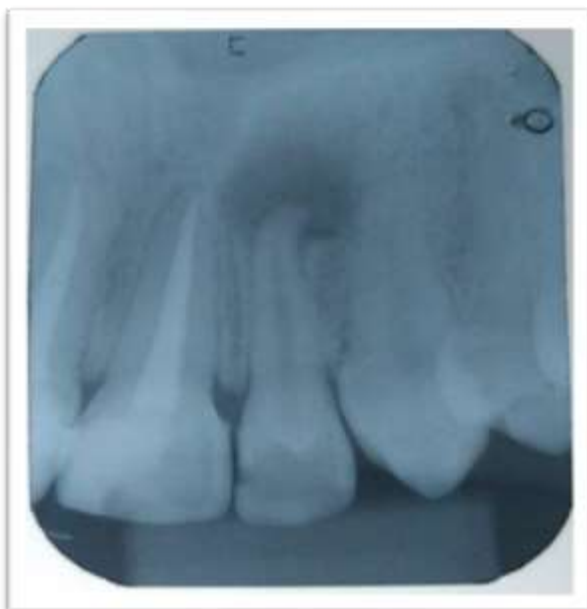
Na sessão seguinte foi realizadas a remoção do selamento provisório e, com irrigação abundante de soro fisiológico, a remoção de toda medicação intra-canal.

Primeiramente foi realizada a ultrapassagem do instrumento fraturado com a LAI, constatado através de raio-x periapical, então utilizando ponta adaptadora de lima manual para ultrassom montada com lima de calibre compatível com a LAI, aliada a movimentos direcionados no sentido ápice-coroa com a potência de 30% do aparelho de ultrassom obtendo sucesso na remoção do fragmento fraturado como observado em radiografia transoperatória.

O tratamento foi finalizado com a confecção do batente apical, realizado com a Lima Anatômica Final (LAF), e com o recuo escalonado progressivo (step back). A obturação do canal radicular foi realizada através da técnica de condensação lateral utilizando cimento endodôntico e cone de Gutapercha principal, compatível com a LAF, e acessória para obter um selamento radicular tridimensional no limite do Comprimento Real de Trabalho (CRT) e subsequente selamento coronário com resina composta fotopolimerizável.

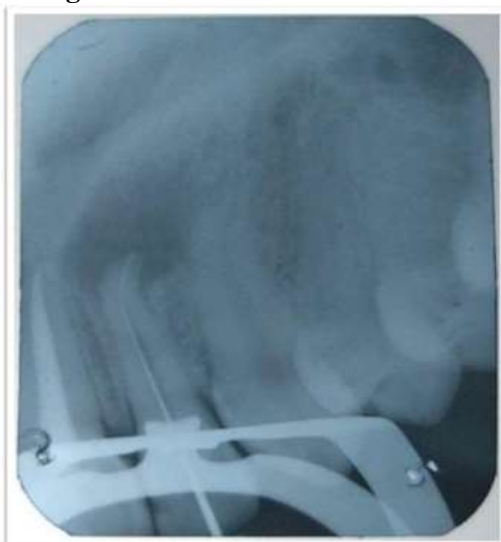O sucesso do relato descrito foi observado em radiografia periapical de preservação após 6 meses do tratamento onde se observou o selamento radicular e coronário adequados e regressão da lesão periapical pré existente.

**Figura 1.** Radiografia inicial constatando uma lesão periapical sendo diagnosticado como necrose pulpar relacionado à periapicopatia crônica.



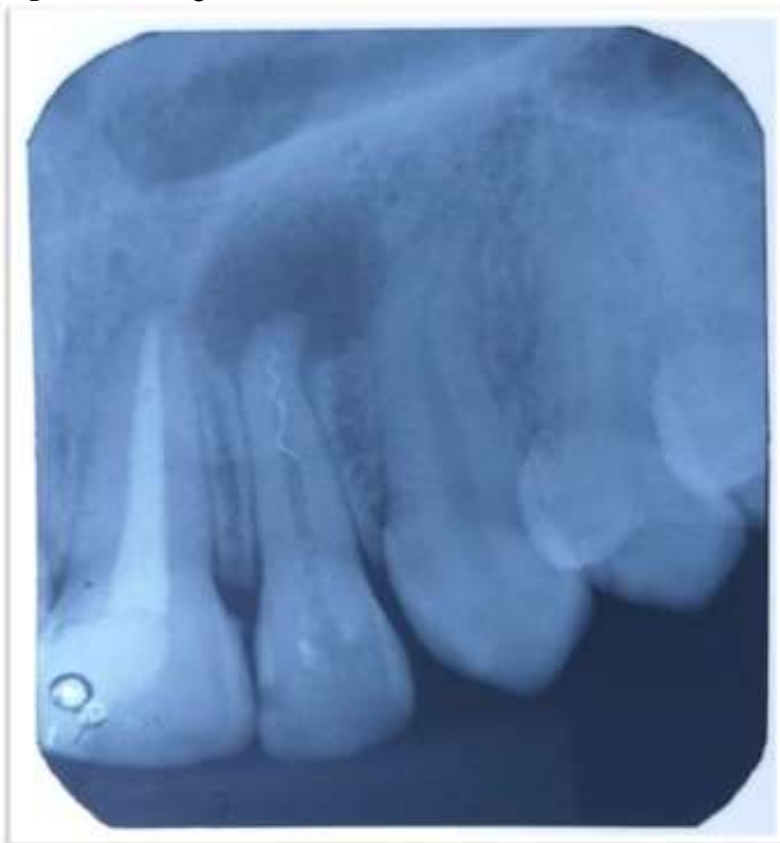
**Fonte:** os autores.

**Figura 2.** Lima anatômica inicial.



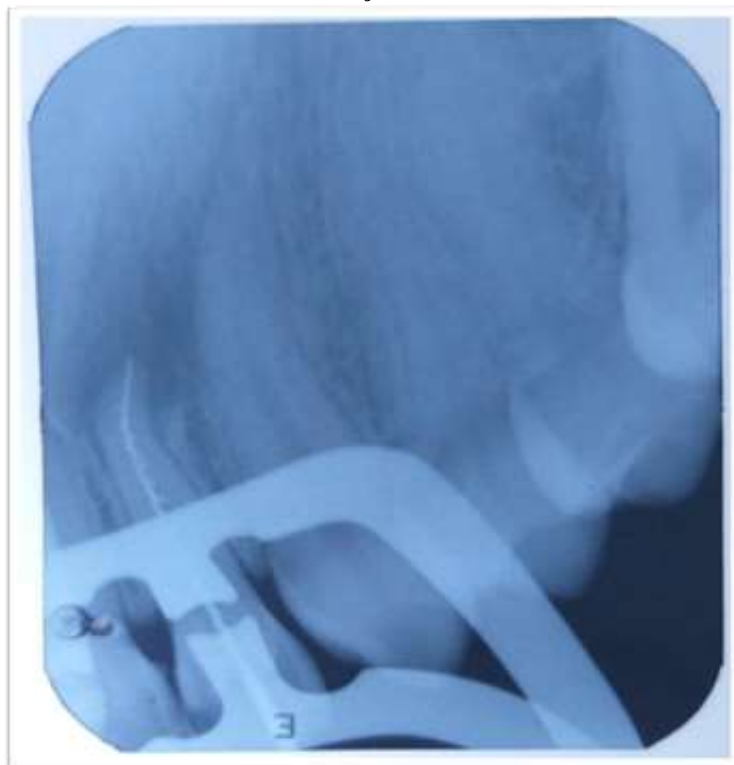**Fonte:** os autores.

**Figura 3.** Radiografia evidenciando a lentulo fraturada.



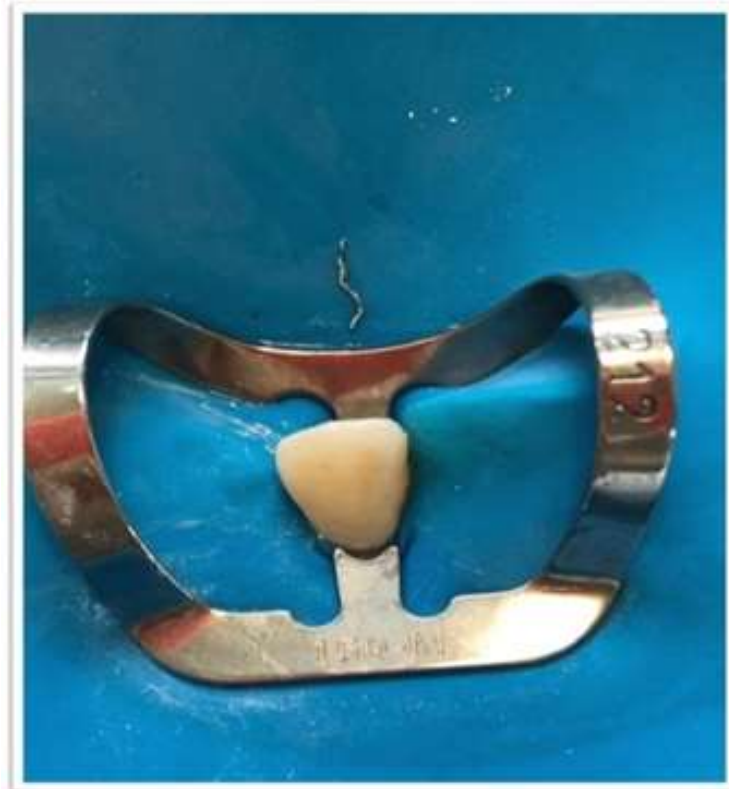**Fonte:** os autores.

**Figura 4.** Ultrapassagem do instrumento fraturado com uma lima na tentativa de sua remoção.



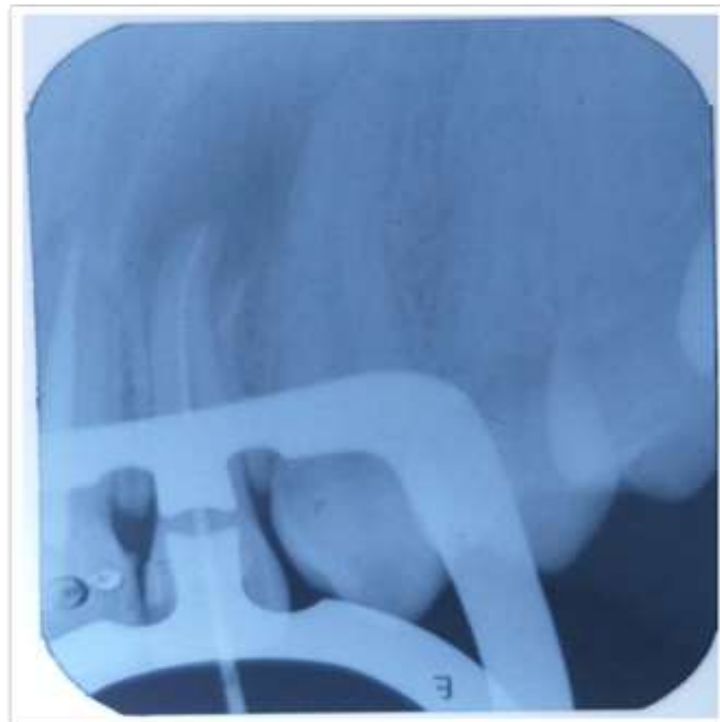**Fonte:** os autores.

**Figura 5.** Fotografia mostrando a lentulo após sua remoção.



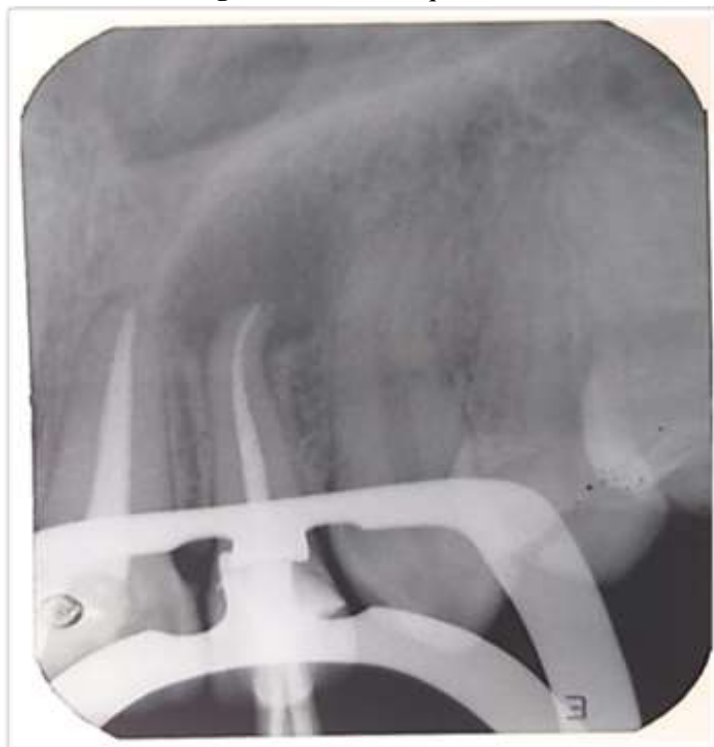**Fonte:** os autores.

**Figura 6.** Prova do cone principal.



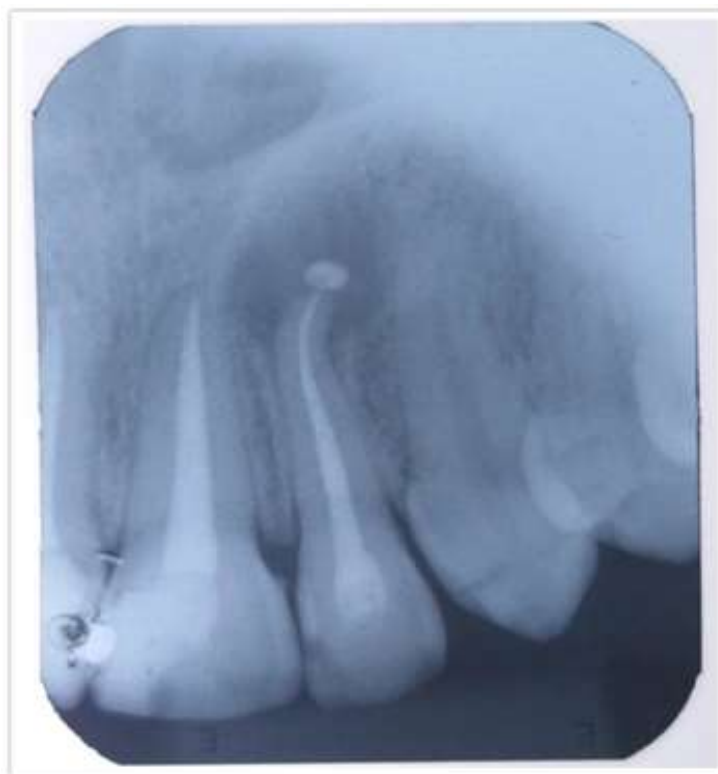
**Fonte:** os autores.

**Figura 7.** Prova de qualidade.



**Fonte:** os autores.

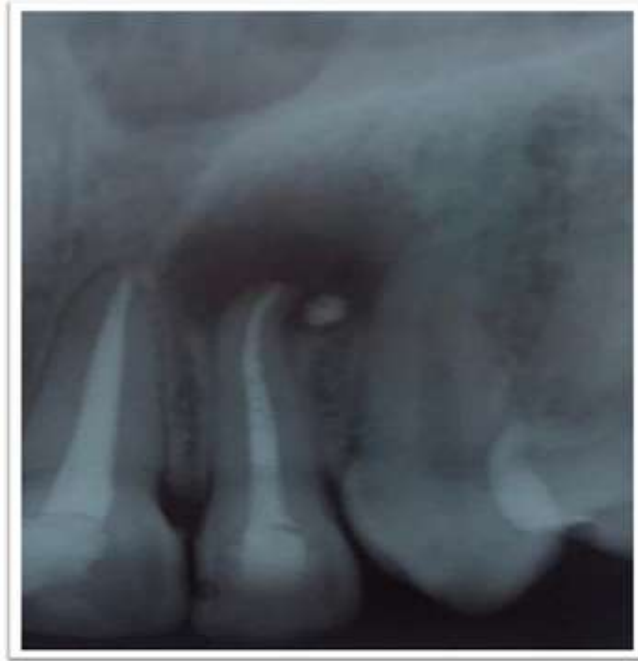**Figura 8.** Obturação final.



**Fonte:** os autores.



**Figura 9.** Radiografia de proervação de 6 meses.



**Fonte:** os autores.

## RESULTADO E DISCUSSÃO

A técnica da ultrassom é uma das técnicas mais utilizadas, pois tem pequenas chances de perfurar as paredes dentárias e preservação da dentina. É uma técnica de grande sucesso evitando tratamento cirúrgico e economia de tempo comparado às outras intervenções, obtendo um excelente resultado na remoção da broca lentulo do elemento 22 do nosso caso clinico com facilidade.

A fratura do instrumento endodôntico é um acidente que pode ser evitado, porém o cirurgião dentista está sujeito a sua ocorrência o que leva a um momento desagradável tanto para o operador quanto ao paciente, onde o profissional deve procurar uma alternativa para solucionar o problema sem alterar seu prognóstico.

Durante o preparo químico-mecânico de um canal radicular, os instrumentos endodônticos sofrem tensões adversas que variam com a anatomia do canal de cada dente, com as características dos instrumentos e com a habilidade do profissional. A fratura dos instrumentos pode ocorrer por torção, por flexão rotativa, tensões e fadigas<sup>3</sup>.

A fratura por fadiga ocorre quando o instrumento endodôntico gira no interior do canal curvo que durante sua rotação são induzidas tensão de tração que a repetição promove mudanças que induzem a nucleação e coalescimento de trincas, podendo causar fratura por fadiga do instrumento<sup>4</sup>.

A fratura por fadiga cíclica ocorre geralmente no ponto médio da curvatura maior do canal. Ou seja, as fraturas por fadigas têm associação com o uso excessivo dos instrumentos e a

anatomia da curvatura do canal. Já a torção é quando a ponta do instrumento endodôntico fica imobilizado no canal radicular, enquanto o remanescente continua a rodar até a seu rompimento, conforme Correia de Sousa (2013, p.13)<sup>5</sup>.

Para a prevenção da fratura dos instrumentos deve ser realizado o acesso de forma adequada e removendo a dentina suficiente para uma boa instrumentação e irrigação<sup>6</sup>.

Além disso, os instrumentais não devem ser empregados em movimentos bruscos e rápido, sendo o mais adequado em movimentos leves e delicados e trabalhar sempre com lubrificação para obter um bom sucesso<sup>7</sup>.

Leonardo & Leal<sup>8</sup> (1998) citado por Silva RF, consideraram a fratura de um instrumento no interior do canal radicular como um dos acidentes mais desagradáveis que o profissional está sujeito durante um tratamento endodôntico. Este acontecimento inesperado torna-se angustiante e depressivo para o cirurgião dentista, criando complicação que muito das vezes não podem ser resolvidas.

Porém, Grossman<sup>8</sup> (1963) justifica que o dentista que não fratura limas, não tem tratado muitos canais. Segundo o mesmo, quando ele aceita o desafio de intervir em canais curvos, atresícos ou tortuosos, assumindo o risco de fraturar um instrumento.

A abordagem clínica com instrumentos fraturados pode ser feita por via cirúrgica ou por via convencional através do tratamento endodôntico não cirúrgico, tentando-se a remoção ou o by-pass dos instrumentos. Sendo a via convencional a mais recomendada. É importante salientar que se trata de um processo difícil que requer, além dos conhecimentos e experiência do profissional, materiais específicos, para que se possa adotar um procedimento o mais seguro possível e com segurança<sup>9</sup>.

A técnica de vibração com ultrassons sendo uma das mais utilizadas, pois não remove quantidades de estruturas radiculares quando comparadas as outras técnicas com poucas chances de perfurar as paredes dentárias conservando íntegra a dentina remanescente, evitando tratamento cirúrgico e economia de tempo comparadas as outras intervenções<sup>9</sup>.

A ativação das pontas de ultrassons sobre o instrumento fraturado deverá realizar-se em ciclos curtos, com pequena intensidade e em sentido anti-horário até que se comece a observar mobilidade do fragmento, acabando por sair solto do canal radicular. No caso de existirem outros canais radiculares deve proteger as entradas com algodão de forma a que não haja risco do instrumento ficar retido em um dos outros canais<sup>10,11</sup>.

Essa técnica necessita de tempo e paciência na hora de remover, pois pode ser rápido ou demorado dependendo da localização da lima fraturada. Outro fator importante é o conhecimento e experiência do operador, para direcionar corretamente a ponta do ultrassom na tentativa de remover o instrumento fraturado. Obtendo sucesso, será realizada a obturação correta e acompanhamento do caso.

Nos casos que não é possível usar a técnica de ultrassom é realizada outras técnicas como a de by-pass que é a passagem pelo instrumento permitindo realizar o tratamento, porém, não é removido do interior do canal<sup>9</sup>. Existem diferentes abordagens para se conseguir um by-pass, pois consiste em criar um espaço entre o instrumento e o canal radicular, de forma a se conseguir progredir em comprimento até se passar ao lado do instrumento fraturado, ou, quando isto não é possível, pode realizar-se um by-pass através de outro canal que seja próximo com o canal da fratura<sup>12,13</sup>.

Quando não é possível sua remoção, ou muito arriscada, a obtenção de uma passagem lateral que permita a ultrapassagem do fragmento pode ser, a melhor opção e a mais viável. Portanto, o melhor tratamento para a fratura de instrumentos é a sua prevenção<sup>16</sup>.

As taxas de sucesso do by-pass é inferiores aos do ultrassons, porém, quando a fratura ocorre em locais que não possibilitam visão essa técnica deve ser a de escolha<sup>17</sup>.

Os cirurgiões dentista demonstraram que taxa de maior sucesso na remoção de instrumentos fraturados é a utilização de ultrassons, sendo acompanhados pela visualização usando microscópio<sup>18</sup>.

A utilização dos ultrassons deve ser realizada sem a utilização de água e em ciclos curtos para a remoção de instrumentos fraturados. Pois a ausência de água melhora a visualização do campo operatório, e os movimentos devem ser em ciclos curtos para que não ocorra aquecimento dentário<sup>19</sup>.

20

## CONCLUSÃO

A técnica do ultrassom é uma das técnicas mais utilizadas quando acontecem fraturas de instrumentos endodônticos no canal radicular, pela a sua facilidade, preservação da dentina e menor risco de perfuração das paredes dentinárias. Uma técnica acompanhada de habilidade, conhecimento e experiência do cirurgião dentista, levando a uma técnica de sucesso.

## REFERÊNCIAS

1. Correia S, et al. Prevalência da fratura dos instrumentos endodônticos por alunos de pré-graduação: estudo clínico retrospectivo de 4 anos. Rev. Portuguesa de Estomatologia, Medicina dentária e Cirurgia Maxilofacial. 2013; 54(4):150-55.
2. Dallagnol PT, Volpato I, Hartmann M. Fratura de um instrumento endodôntico no canal radicular de um molar inferior esquerdo- relato de caso. Rev Imed.2016;(1)1-10.
3. Lopes HP, Souza LC, Silveira AMV, Vieira MVB, Elias CN. Fratura dos instrumeos endodônticos, recomendações clinicas. rev. Bras. Odontol.2011;68(2):1,3.
4. Lopes HP, Souza LC, Vieira VTL, Silveira AMVS, Vieira MVB, Elias CN. Fratura dos instrumentais endodônticos: recomendações clinicas. Ver brasileira de odontologia.2016;68(2):152.

5. Sousa JC, Braga AC, Vaz IP, Carvalho MF. Prevalência da fratura dos instrumentos endodônticos por alunos de pré-graduação: caso clínico retrospectivo de 4 anos. Sociedade portuguesa de estomatologia e medicina dentaria.2013;54(3):150-155.
6. Kenneth M, Hargreaves, Berman LH. Caminhos da polpa. 11ed. Rio de janeiro: Elsevier;2017.
7. Parashoes P, Messer HH. Rotary Niti Instrument Fracture and Its Consequences.dentistry and health Sciences.2006;32(11):1031-43.
8. Silva RF. Aspectos éticos, legais e terapêuticos da fratura de instrumentos endodônticos. [TRABALHO DE CONCLUSÃO DE CURSO]. Piracicaba.2014.
9. Morais C, Stanley M. Instrumentos fraturados. Qual a melhor abordagem? Book OJDentistry.2014;(7):22-24.
10. Parashos P, Messer HH. Rotatory NiTi instrument fracture and its consequences. J Endod. 2006; 32:1031-43.
11. D´Arcangelo C, Varvara G, Fazio P. Broken instrument removal: two cases. J Endod. 2000; 26: 368-70.
12. Fu M, Zhang Z, Hou B. Removal of broken files from root canals by using ultrasonic techniques combined with dental microscope: a retrospective of treatment outcome. J Endod. 2011; 37:619-22.
13. Cujé J, Barglotz C, Hulsmann M. The outcome of retrained instrument removal in a specialist practice. Int Endod J. 2010; 43: 545-54.
14. Suter B, Lussi A, Sequeira P. Probability of removing fractured instruments from root canals. Int Endod J. 2005; 38: 112-23.
15. Azevedo RMP. Remoção de instrumentos fraturados em endodontia. [ TRABALHO DE CONCLUSÃO DE CURSO]. Porto: universidade Fernando Pessoa Faculdade de Ciências da saúde; 2016.
16. Santos SO, Gonçalves R, Costa M, Madureira R. Tratamento Endodôntico Em Dentes Com Instrumentos Fraturados: Relato De Um Caso Clínico. Rev Port Estomatol Med Dent Cir Mxilofac. 2014;55(1):1-44.
17. Shiyakov KK, Vasileva RI. Success For Removing Or Bypassing Instruments Fractured Beyond The Root Canal Curve-45 Clinical Cases. Journal of IMAB. 2014;20:567-71.
18. Pedido SS, Mahran AH, Beshr K Baroudi K. Evaluation of the Factors and Treatment Options of Separated Endodontic Files Among Dentists and Undergraduate Students in Riyadh Area. Journal of Clinical and Diagnostic Research2016; 10(3):18-24.
19. Ruddle CJ. Retratamento endodôntico não cirúrgico. In: Cohen S, Burns RC, orgs. *Caminhos da Polpa* . 8th ed. St. Louis, MO: Mosby; 2002, : 875-929.