



**METÁSTASE A DISTÂNCIA EM PACIENTE COM
HISTÓRICO DE CARCINOMA ESPINOCELULAR BUCAL**
**DISTANT METASTASIS IN A PATIENT WITH A STORY OF
ORAL SQUAMOUS CELL CARCINOMA**

Jailce Alves OLIVEIRA
Universidade Tocantinense Presidente Antônio Carlos
UNITPAC
E-mail: jailcealves@gmail.com

Anelise Ribeiro Peixoto ALENCAR
Hospital de Referência de Araguaína
Centro de Especialidades Odontológicas
E-mail: icalencar@uol.com.br

Rufino José KLUG
Hospital de Referência de Araguaína
Universidade Tocantinense Presidente Antônio Carlos
UNITPAC
E-mail: Rufino.klug@unitpac.edu.br

Viviane Silva SIQUEIRA
Faculdade de Ciências do Tocantins FACIT
Hospital de Referência de Araguaína
E-mail: Viviane.siqueira@faculdadefacit.edu.br



RESUMO

Introdução: O câncer tipo carcinoma espinocelular bucal é uma patologia relativamente comum, que acomete principalmente homens acima de 40 anos etilistas e tabagistas de longa data. Os sítios anatômicos normalmente acometidos são lábio inferior, borda lateral de língua e assoalho bucal. A patologia normalmente se apresenta como lesão ulcerada única de borda evertidas, base endurecida e leito necrótico. As metástases regionais são usuais, porém à distância são raramente observadas. Ambas impactam negativamente o prognóstico do paciente, contribuindo para a perda de controle e/ou possibilidade de cura da doença o que resulta em uma menor sobrevida, assim como em uma piora da qualidade de vida dos pacientes acometidos. Portanto o seguimento do paciente oncológico ao longo do tempo é vital para detecção precoce de recorrência, assim como das metástases regionais e a distância. **Caso Clínico:** Homem, 55 anos com diagnóstico de carcinoma espinocelular em língua, diagnosticado posteriormente em uma de suas visitas de seguimento com recorrência da doença e posteriormente com metástase à distância em região axilar contralateral. No momento em tratamento quimioterápico. **Conclusão:** O seguimento clínico de pacientes oncológicos é essencial ao diagnóstico precoce de recorrências, assim como de metástases regionais e a distância contribuindo diretamente para a cura e o controle da patologia e consequentemente uma maior sobrevida.

Palavras chaves: Carcinoma espinocelular bucal. Metástase à distância. Seguimento.

ABSTRACT

Oral squamous cell carcinoma is a relatively common pathology, which affects mainly 40 year old men, heavy smokers and alcoholics. Normally, the anatomical sites affected by this type of cancer are the lower lip, lateral border of the tongue and the oral floor. Usually, this pathology appears as a single ulcerated lesion with everted edges, hard base, and necrotic bed. Regional metastases are common, while distant metastases must be observed. Both of them have negative impacts on the patient's prognosis, compromising the possibility of cure or cancer treatment, which decreases life expectancy and quality of life of the affected patients. Therefore, monitoring treating cancer patients is essential for early detection of recurrence, as well as regional and distant metastases. Clinical Case: A 55 year old male was diagnosed with squamous cell carcinoma on the tongue. On one of his follow-up visits, he was diagnosed with recurrence of the disease and distant metastasis in the contralateral axillary region. He is currently undergoing chemotherapy treatment.

Conclusion: Clinical follow-up care, after cancer treatment, is important to help in the prevention or early detection of recurrences as well as regional or distant metastases. It contributes directly to the cure or cancer treatment, consequently increasing life expectancy.

Keywords: Oral squamous cell carcinoma. Distant metastasis. Follow-ups.

INTRODUÇÃO

O câncer de cabeça e pescoço, em especial o de cavidade oral, é considerado comum. No Brasil para cada ano do triênio 2020-2022, o número de casos novos estimados é de 11.180 casos em homens e 4010 em mulheres. O que permiti classifica-lo como o quinto tipo de câncer mais comum no sexo masculino e o 13º mais comum no feminino¹.

O carcinoma espinocelular ou carcinoma de células escamosas representa aproximadamente 90% das neoplasias malignas da boca. Acomete em geral homens com idade superior a 50 anos, a maioria com história de consumo crônico e excessivo de tabaco e álcool².

Os sítios anatômicos acometidos com maior frequência são lábio inferior, borda lateral de língua e assoalho de boca^{3,4}. A lesão normalmente se apresenta como úlcera única, de bordos evertidos, base endurecida, leito irregular e necrótico, com crescimento progressivo e inicialmente indolor. A biopsia é o único método definitivo de diagnóstico, sendo obrigatória sua execução pré-tratamento⁵. A citologia não desempenha papel diagnóstico para o câncer de boca, dado a sua baixa sensibilidade⁶.

A ocorrência de metástases regionais é comum e geralmente acometem os linfonodos responsáveis pela drenagem do sítio primário. A presença de metástases regionais impacta negativamente o prognóstico, com redução de aproximadamente 50% da expectativa de vida⁴.

Por sua vez os tumores de boca e orofaringe tipo carcinoma espinocelular têm, na metástase a distância isolada, um evento raro de manifestação da doença, com índices de 5% a 20%. As metástases à distância acometem com maior frequência pulmão, pele, ossos, axilas, cérebro, base do crânio⁷. Porém os pacientes com doença avançada, estadiamento III e IV, apresentam alto risco para a ocorrência das mesmas⁶.

O tratamento consiste basicamente em cirurgia, radioterapia e quimioterapia que podem ser empregados isoladamente ou em associação^{8, 9,10}. O mesmo deve ser adequado às necessidades de cada caso, levando em consideração os resultados esperados de tempo e qualidade de sobrevivida. A associação de tratamentos geralmente é empregada em pacientes

com doença avançada (Estadiamento III e IV) ¹⁰. O preparo odontológico prévio ao início do tratamento oncológico é essencial na prevenção de complicações que podem impactar negativamente o prognóstico do paciente ^{5,8,11,12}.

As complicações bucais normalmente associadas ao tratamento oncológico são mucosite, candidíase xerostomia, trismo, disgeusia e osteoradionecrose. As mesmas podem ser prevenidas, diagnosticadas e/ou tratadas pelo cirurgião dentista trans tratamento, ou em consulta de seguimento ^{8,9,12}.

O seguimento dos pacientes oncológicos pela equipe multidisciplinar responsável por assisti-los tem por objetivo detectar precocemente a recorrência da doença e/ou a presença de metástases regionais ou à distância. O abandono do mesmo normalmente resulta em óbito, principalmente em pacientes em estadiamento III e IV. ^{8,13,14}. O seguimento é realizado em consultas ambulatoriais, mensais no primeiro semestre após cirurgia ou radioterapia, e bimestrais no segundo. Do segundo ao terceiro ano as consultas passam a ser trimestrais do quarto ao quinto ano semestral, e após o quinto ano devem ser feitas anualmente ¹⁰.

O objetivo deste trabalho é relatar a ocorrência de metástase à distância em região axilar contralateral de paciente com histórico de carcinoma espinocelular em borda lateral de língua à esquerda diagnosticada em uma de suas consultas anuais de seguimento, assim como o papel do cirurgião-dentista no diagnóstico do câncer bucal e das complicações orais decorrentes do tratamento oncológico.

RELATO DE CASO

Paciente sexo masculino, pardo, 55 anos, lavrador, natural de Balsas, etilista e tabagista de longa data, apresentou-se ao Departamento de Prevenção e diagnóstico do câncer e demais afecções bucais Odontologia Oncológica do Centro de Alta Complexidade anexo ao Hospital de Referência de Araguaína (HRA) em março de 2017 “queixando de um machucado em língua”. Ao realizar o exame físico intraoral observou-se lesão ulcerada, com extensa área de necrose à esquerda e presença de adenomegalia homolateral, estabelecendo hipótese inicial de diagnóstico de carcinoma espinocelular, sendo o mesmo confirmado através de biopsia incisiva (Carcinoma Espinocelular Invasor pouco diferenciado, grau III de Broders, com invasão perineural presente e margens comprometidas).

Após confirmação diagnóstica o paciente, foi submetido a tratamento odontológico com extração de todos os dentes, sendo então encaminhado a cirurgia de cabeça e pescoço onde foi estadiado (T₄N₁M₀/IVa) submetido a hemiglossectomia parcial e esvaziamento

ganglionar nível I. Após recuperação pós-cirúrgica foi submetido à radioterapia e quimioterapia concomitantes. Tal tratamento consistiu de 39 sessões de radioterapia de 180cGy, durante sete semanas, perfazendo um total de 7000cGy. Concomitantemente à radioterapia foram realizados seis ciclos e quimioterapia com Cisplatina e 5 Fluorouracil.

Durante o tratamento o paciente apresentou complicações bucais que evoluíram para mucosite, uso de sonda nasogástrica, limitação abertura de boca, xerostomia e osteorradiocrose, sendo esta última diagnosticada pelo Cirurgião Dentista em consulta de seguimento em julho de 2018, com posterior encaminhamento ao cirurgião de cabeça e pescoço para a adoção de conduta clínica (Figura1). Devido às complicações decorrentes da osteorradiocrose, fistula cutânea, foi necessário a hemimandilectomia e colocação de sonda gástrica (Figuras 2, 3,4 e 5), em uso até o presente momento.

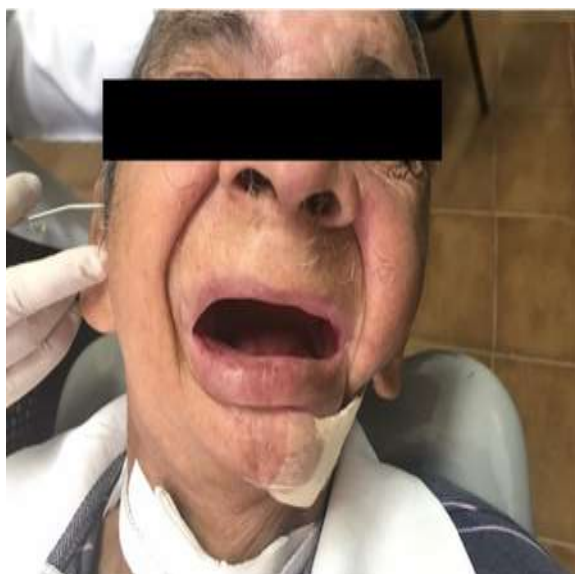


Figura 1: Limitação abertura de boca.

Fonte: os autores.

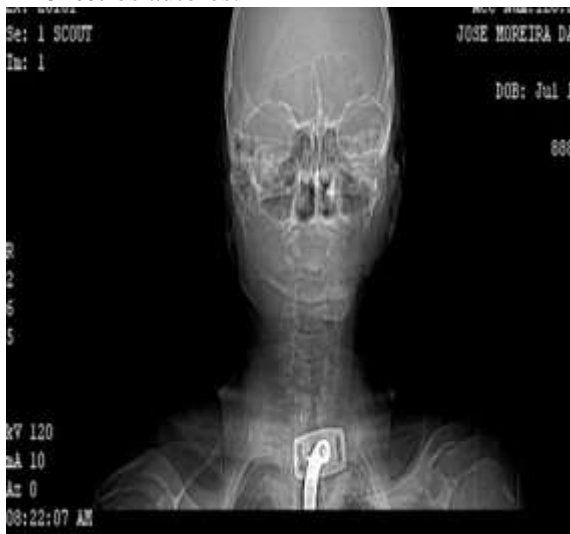

Figura 2. Imagem tomográfica computadorizada em coorte coronal evidenciando Hemimandilectomia esquerda decorrente de osteoradiocrose.

Fonte: os autores.

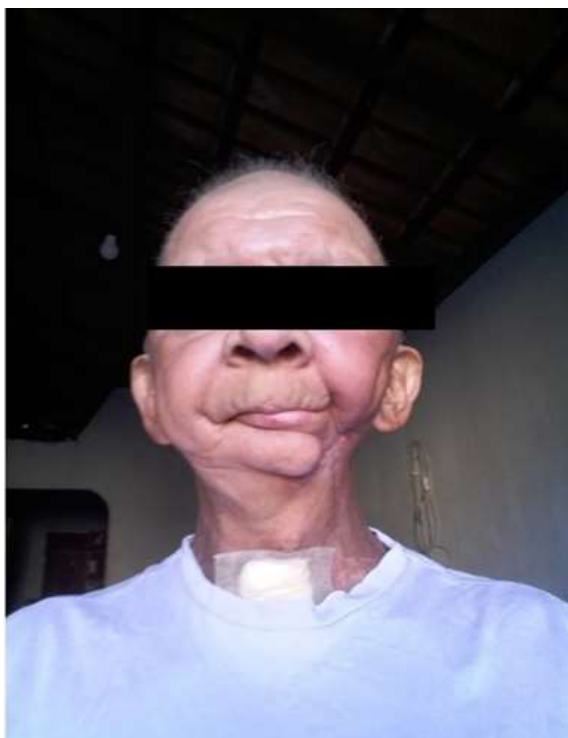

Figura 3. Fotografia frontal evidenciando fistula cutânea decorrente de osteorradição.

Fonte: os autores.

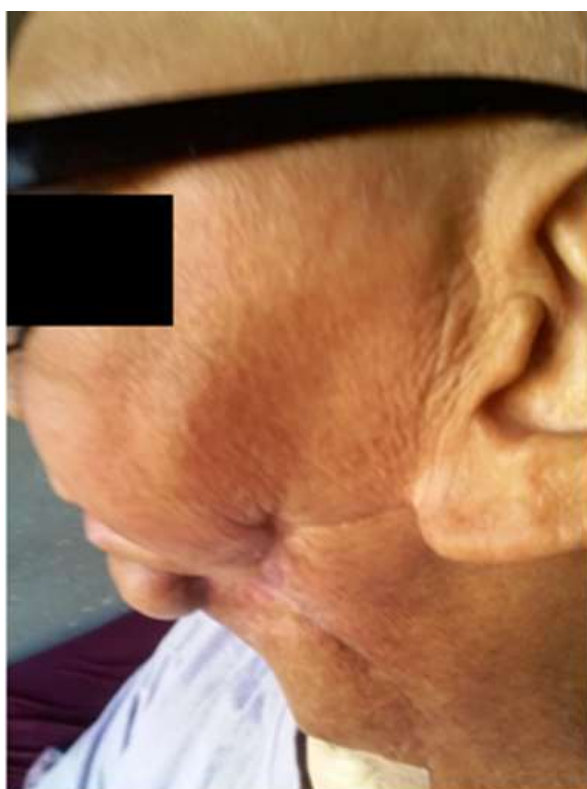

Figura 4. Fotografia do perfil evidenciando fistula cutânea decorrente de osteorradição.

Fonte: os autores.

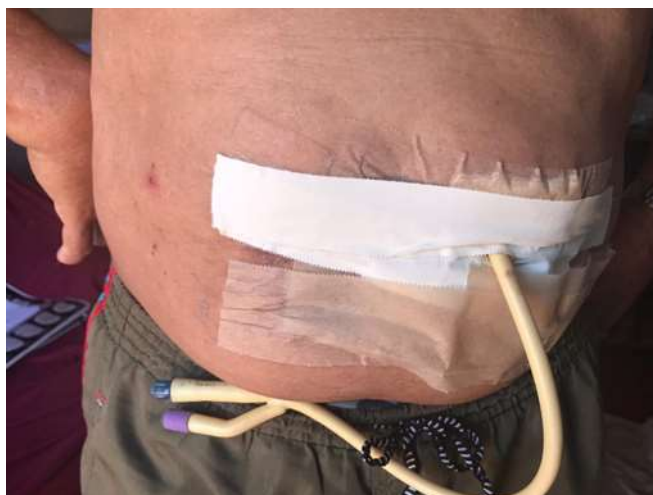

Figura 5. Sonda gástrica decorrente de complicações associadas à osteorradionecrose.

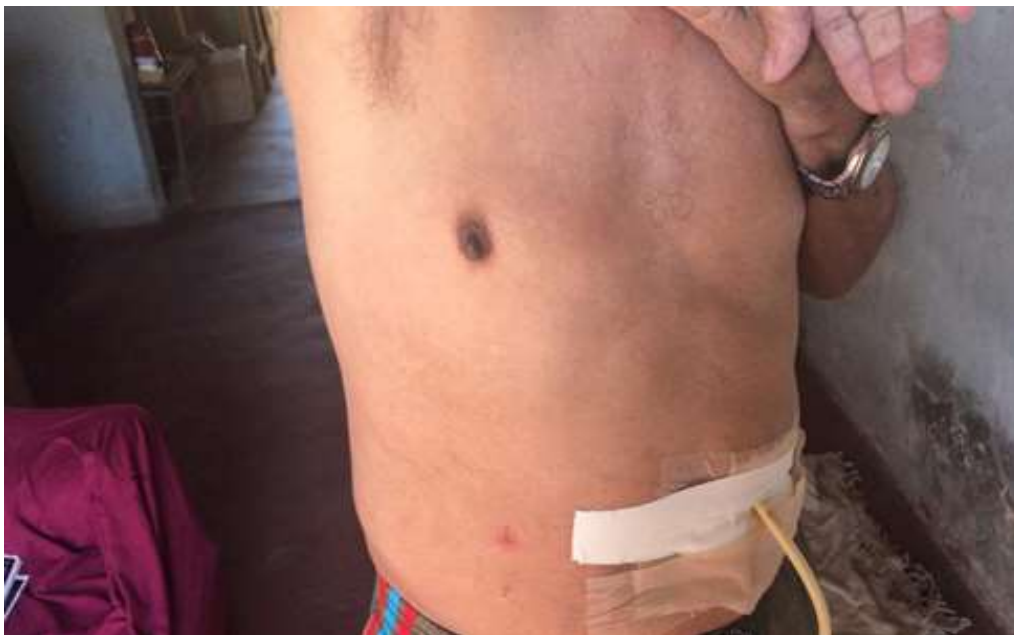Fonte: os autores.

O paciente comparecia conforme agendamento as consultas de seguimento, sendo submetido a exame clínico e aos exames de imagem de rotina (Radiografia e tomografia de cabeça e pescoço e tórax). Sendo diagnosticado em maio de 2019 com recorrência da doença e reencaminhado para tratamento oncológico, onde foi submetido a sete ciclos de quimioterapia com Cisplatina e Docetaxel.

Em uma consulta de seguimento realizada em março de 2020 o paciente queixou-se de “caroço” em axila direita. Na palpação o médico responsável observou a presença de massa tumoral, indolor e fixa nos planos mais profundos em região axilar direita (Figura 6). Sendo solicitado para fins diagnósticos tomografia com contraste de tórax (Figura 7) e abdome superior onde foi constatada a presença de linfonomegalia axilar heterogênea à direita medindo 38mm. No mês subsequente foi realizado Punção Aspirativa com Agulha Fina (PAAF) com conclusão diagnóstica de Metástase de carcinoma indiferenciado de células de grande tamanho de possível origem escamosa.

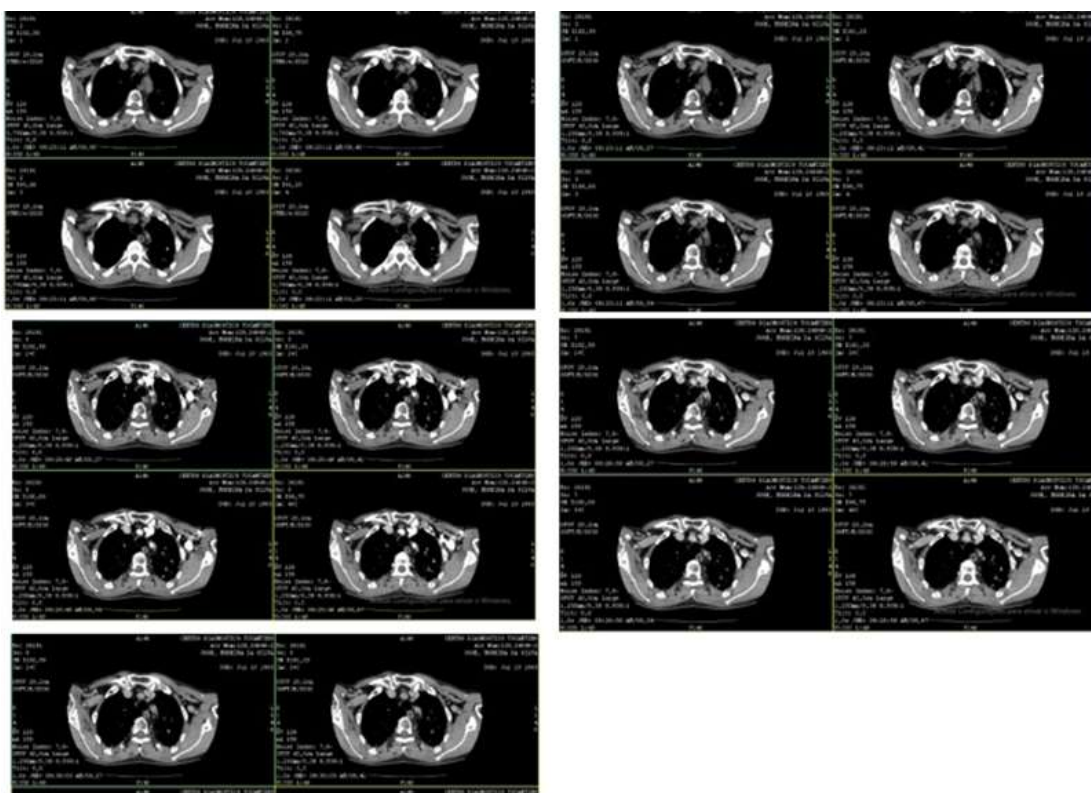
No momento o paciente encontra-se em tratamento quimioterápico com Cisplatina e Gemzar e recebendo tratamento de suporte pela equipe multidisciplinar, sendo submetido a 2 sessões semanais de laserterapia de baixa potência em consultório odontológico do Centro de Alta Complexidade anexo ao Hospital de Referência de Araguaína (HRA) com vistas à prevenção e tratamento a mucosite oral decorrente de quimioterapia.

Figura 6. Metástase em região axilar direita, localizada em área demarcada pela circunferência.



Fonte: os autores.

Figura 7. Tomografia Tórax e Abdomen Superior Corte Axial evidenciando linfonodomegalia axilar heterogênea à direita medindo 38mm e enfisema centrolobular e paraseptal predominando nos lobos superiores.



Fonte: os autores.

DISCUSSÃO

O carcinoma espinocelular bucal é uma doença comum que acomete principalmente homens acima de 50 anos etilistas e tabagistas crônicos, os sítios anatômicos normalmente comprometidos são língua, assoalho bucal e lábio inferior. A lesão geralmente se apresenta como ulcera única, indolor em suas fases iniciais e de crescimento progressivo,^{2,10} conforme o relato clínico em questão.

O padrão de Ouro para o diagnóstico do carcinoma espinocelular bucal consiste na realização de biópsia⁵ após a obtenção do resultado o paciente é encaminhado para o tratamento que consiste em cirurgia, radioterapia e/ou quimioterapia. A associação de tratamentos geralmente é empregada em pacientes com doença avançada (Estadiamento III e IV)¹⁰. De acordo com o que foi observado no caso clínico em questão em que o paciente recebeu o estadiamento IVa (Doença avançada) sendo submetido à cirurgia e posteriormente a radioterapia e quimioterapia concomitantes.

O paciente foi submetido a preparo odontológico prévio ao início do tratamento oncológico, com vista à prevenção de complicações^{5,11}.

As complicações bucais normalmente associadas ao tratamento oncológico são mucosite, candidíase xerostomia, trismo, disgeusia e osteorradição⁹ sendo todas elas observadas no referido paciente.

As metástases regionais são comuns, porém as a distância são eventos raros, ocorrendo principalmente pulmão, pele, ossos, axilas, cérebro, base do crânio⁷. Sendo mais comuns em pacientes com doença avançada,⁸ corroborando os achados clínicos encontrados, ou seja, o paciente em questão apresentava no momento do diagnóstico, estadiamento IVa, e durante sua evolução clínica o mesmo foi diagnosticado em uma de suas visitas de seguimento como portador de metástase axilar contralateral.

O seguimento dos pacientes oncológicos tem por objetivo detectar precocemente a recorrência da doença e/ou a presença de metástases regionais ou a distância¹³, permitindo a instituição imediata de tratamento, impactando positivamente a sobrevida e contribuindo para uma melhor qualidade de vida como observado no quadro clínico em questão.

CONCLUSÃO

O cirurgião dentista desempenha importante papel no diagnóstico do câncer bucal, assim como no atendimento odontológico pré, trans e pós-tratamento oncológico, prevenindo e tratando as complicações do mesmo. Por sua vez as consultas de seguimento, tanto médica quanto odontológica, permitem o diagnóstico precoce de complicações

tardias, recorrência da doença e de metástases à distância, ambas impactando positivamente a qualidade de vida do paciente oncológico como visto no caso em questão.

REFERÊNCIAS

1. INCA Instituto Nacional de Câncer (Brasil). Estimativa 2020: incidência de câncer no Brasil. Acesso em 20 de Julho de 2020. Disponível em <https://www.inca.gov.br/estimativa/sintese-de-resultados-e-comentarios>.
2. Abdo EN, Garrocho AA, Aguiar MCF. Perfil do Paciente Portador de Carcinoma Epidermóide Da Cavidade Bucal, em Tratamento no Hospital Mário Penna em Belo Horizonte. 2002,48(3);357-362.
3. Carli LC, Santos SL, Pereira AAC, Hanemann JAC. Características Clínicas, Epidemiológicas e Microscópicas do Câncer Bucal Diagnosticado na Universidade Federal de Alfenas. 2009;1-7.
4. Amar A, Rapoport A, Curioni AO, Dedivitis RA, Cernea CR, Brandão LG. Valor prognósticos da Metástase Regional no Carcinoma Epidermoide de Língua e Soalho Bucal. 2013;1-6.
5. Lemos Junior CA, Alves FA, Pereira CCT, Biazevic MGH, Junior DSP, Nunes FD. Câncer de boca baseado em evidências científicas. 2013.
6. Kowalski LP, Carvalho AL, Pellizon ACA. Carcinoma da Boca. In: Kowalski LP, Anelli A, Salvatioli JV, Lopes LF. Manual de Conduta Diagnosticas e Terapêuticas em Oncologia. São Paulo: Ambito Editores, 2002, pg 411-416.
7. Chedid HM, Franzi AS, Amar A, Lehn N, Rapoport A, Dedivitis RA. O Seguimento nas Recidivas Loco-Regionais no Câncer Boca e Orofaringe. 2009;69-77.
8. Dib LL, Curi MM. Complicações Oraís na Oncologia. Atuação Odontológica na Oncologia . . In : Kowalski LP, Anelli A, Salvatioli JV, Lopes LF. Manual de Conduta Diagnosticas e Terapêuticas em Oncologia. São Paulo: Ambito Editores, 2002, pg 199-205.
9. Borges BS, Vale DA, Aoki R, Trivino T, Fernandes KS. Atendimento Odontológico de Paciente Submetido a Radioterapia em Região de Cabeça e Pescoço: Relato de Caso Clínico.
10. Rapoport A, Kowalski LP, Herter NT, Brandao LG, Walder F. Rastreamento, Diagnóstico e Tratamento do Cancer de Boca, AMB Associação Medica Brasileira e Conselho Federal de Medicina. 2001,1-12.
11. Vieira DL, Leite AF, Melo NS, Figueiredo PTS. Tratamento Odontológico em Pacientes Oncológicos. Oral Sci., jul/dez. 2012, vol. 4, nº 2, p. 37-42.
12. Santos CC, Filho GAN, Caputo BV, Souza RC, Andrade DMR, Giovani EM. Condutas Práticas e Efetivas Recomendadas ao Cirurgião Dentista no Tratamento Pré, Trans e Pós do Câncer Bucal. JHealth Sc Inst. 2013;31(4);368-372.

13. Perez RS, Freitas SM, Dedivitis RA, Rapoport A, Denardin OVP, Sobrinho JA. Estudo Edpidemiológico do Carcinoma Espinocelular da Boca e Orofaringe.2007,271-277.
14. Costa EG, Migliorati CA. Cancer Bucal: Avaliação do Tempo Decorrente entre a Detecção da Lesão e Início do Tratamento. Revista brasileira de Cancerlogia,2001, 47(3)283-289.